LANE MEDICAL LIBRARY

Aus der inneren Abteilung des Stadtkrankenhauses Dresden-Johannstadt. (Dirig. Arzt: Med.-Rat Prof. Dr. Rostoski.)

Ueber familiären haemolytischen Ikterus unter besonderer Berücksichtigung der morphologischen und serologischen Eigenarten des Blutes

---

Inaugural-Dissertation

zur

Erlangung der Doktorwürde

in der

Medizin, Chirurgie und Geburtshilfe

der

Hohen Medizinischen Fakultät

der Universität zu Greifswald

vorgelegt von

Otto Stoerk

aus Greifswald

Buchdruckerei Hans Adler, Inh.: E. Panzig & Co., Greifswald 1919

Eingereicht am 17. Juli 1919.

Gedruckt mit Genehmigung
der Hohen Medizinischen Fakultät
der Universität Greifswald

Dekan: Prof. Dr. Friedberger.
Referent: Prof. Dr. Morawitz.

Meiner lieben Mutter.

Einteilung.

Seite

Einleitung.

Krankengeschichte:

Familiäre Verhältnisse.

Beobachtungen an der Mutter 1906 8

Sektionsbefund bei der Mutter 9

Beobachtungen an der Tochter 1906/07 9

Beobachtungen an der Tochter 1919 13

Symptome bei familiärem Ikterus:

I. Acholurischer Ikterus 17

II. Anaemie und Resistenzverminderung der Erythrocyten 19

III. Milztumor 23

IV. Übrige Symptome:

1. Morphologische Blutbefunde:

a) Erythrocyten 24

b) Leukocyten 35

2. Serologische Blutbefunde 36

3. Sonstige Blutbefunde 49

V. Aetiologie und Pathologie 51

VI. Therapie 55

Literatur 58

Der unter dem Namen „familiärer haemolytischer Ikterus“ oder „chronischer acholurischer Ikterus mit Splenomegalie“ zusammengefaßte Symptomenkomplex stellt eine — in Deutschland wenigstens — verhältnismäßig seltene Krankheit dar. In anderen Ländern, speziell in Frankreich, kommt diese Erkrankung häufiger zur Beobachtung, sodaß die Forscher dieser Länder bereits mit dem Krankheitsbilde vertraut waren, als Minkowski im Jahre 1900 die Aufmerksamkeit der deutschen Ärzte auf diesen eigenartigen Symptomenkomplex lenkte.

Trotzdem sind Veröffentlichungen über solche Fälle immerhin noch ziemlich selten und aus diesem Grunde halte ich mich für berechtigt, im folgenden einen von mir etwa 8 Wochen lang auf meiner Station beobachteten und behandelten Fall von typischem familiären Ikterus zu veröffentlichen, zumal die Patientin nicht nur jetzt, sondern auch schon im Jahre 1906 bei uns behandelt worden war und sie ferner damals zugleich mit ihrer mit demselben Leiden behafteten Mutter das Krankenhaus aufsuchte.

Es handelt sich um einen Fall von typisch-familiärer Genese.

Das Leiden läßt sich bis auf den Großvater, Gustav W., zurückverfolgen, der sein ganzes Leben hindurch „gelb“ gewesen ist. Dessen zweites Kind Ida wurde ebenfalls „gelb“ geboren und hat zeitlebens diese Hautfarbe mit wechselnder, aber nie verschwindender Intensität aufgewiesen. Sie verheiratete sich mit Clemens H. (den ich selbst untersucht und für gesund

befunden habe) und bekam 4 Kinder, von denen zwei von Geburt an ikterisch waren.

Bevor ich nun die Krankengeschichten von Mutter und Tochter H. mitteile, will ich erst bemerken, daß ich auch den Bruder meiner Patientin selbst untersucht habe und an ihm keinerlei Zeichen für familiären Ikterus finden konnte. Er wies nur eine leichte Anämie (nach Sahli 65%) und eine Mononukleose von 19% auf, im übrigen war der Befund vollkommen normal.

Krankengeschichte der Mutter in extenso:

Ida H., 40 Jahre alt.

Anamnese: Von Geburt an gelbe Hautfarbe, die sich bei Erkrankungen steigert. Durchgemachte Krankheiten: Wassersucht, Typhus, zweimal Gelenkrheumatismus. Sie hat immer eine große Milz gehabt, wie sie selbst gefühlt hat. Seit der letzten Entbindung (20. Juli 1906) großes Schwächegefühl, seit 12. September bettlägerig. Heftige Leib- und Kreuzschmerzen.

Befund: Grazil gebaut, Muskulatur ganz atrophisch, Fettpolster fehlt. Große Schwäche, sehr schwerkranker Eindruck. Große Blässe mit leicht gelblichem Kolorit der ganzen Haut und der Skleren.

Lungen: Lautes Bronchialatmen über dem rechten Unterlappen, sonst o. B.

Leib: Aufgetrieben, rechts schlaff, weich, links riesiger derber, glatter, unverschieblicher, sehr empfindlicher Milztumor. Bisweilen Reiben über der Milz hörbar. Leber nicht vergrößert, nicht palpabel.

Blut: Haemoglobin 25% (Gowers). Leukoc. 3 600.

Im Ausstrich nichts Auffälliges außer einzelnen Normoblasten (auch zweikernigen). Verhältnis von roten zu weißen Blk. etwa normal.

Der Verlauf führte rapide zum Ende. Die Patientin verfiel sichtlich, am 29. Dezember findet sich die Notiz: Gelbliches Kolorit der Haut nimmt sehr zu, am 29. Dezember erfolgte der Exitus letalis.

Sektionsbefund in extenso:

Typhusagglutination 1 : 250 +. Sehr stark abgemagerte Frau. Haut graugelb. Fettgewebe atrophisch. Muskulatur dürftig entwickelt.

Über dem rechten Unterlappen dicke fibröse Auflagerungen. Linke Lunge: sämtliche Lappen lufthaltig, oedematös. Rechte Lunge: im Unterlappen pneumonische Herde von grauer Farbe. Dicke Beläge auf der Pleura. In der rechten Pulmonalarterie sitzt ein das Lumen völlig verschließender Embolus. Milz sehr stark vergrößert, mit der Nachbarschaft, sowie mit Netz, Zwerchfell und linkem Leberlappen verwachsen. Gewicht: 1 380 Gramm. Die gesamte Milz ist von grauen Infarkten durchsetzt, einzelne sind erweicht, von gelblicher Farbe. Milzpulpa dunkelrot, schlecht abstreifbar. Im unteren Ileum einzelne glatt verheilte Geschwüre. Am Grunde liegt die Muskularis frei zu tage. Leber: braunrot, derb. Gallenblase: völlig erfüllt von stecknadelkopf- bis erbsengroßen Konkrementen.

Mikroskopische Organuntersuchungen wurden nicht ausgeführt.

Krankengeschichte der Tochter:

Helene H., 12 Jahre alt.

Anamnese: Von Geburt an gelbe Hautfarbe. Durchgemachte Krankheiten: Masern, Spitzblattern

und Lungenkatarrh, vor 3 Jahren Nierenentzündung. Jetzt krank seit einem viertel Jahr: Mattigkeit, Schwindelgefühl, Abmagerung, Durstgefühl, wiederholtes Erbrechen, Stiche in der linken Seite. Zuletzt häufig Durchfälle.

Befund: Sehr schwer kranker Eindruck. Enorm abgemagert, sehr blaß, mit leicht ikterischem Hauch.

Leib: Empfindlich in Blasen-, Leber und Milzgegend. Milz vergrößert, eben unter dem Rippenbogen hervortretend, glatt, derb. Leber nicht nachweisbar vergrößert, nicht palpabel.

Blut: Hgl. 22% (Gowers). Leukoc. 9300.

Im Ausstrich Myelocyten und Normoblasten.

Aus dem Verlauf entnehme ich folgende Angaben:

31. Dez.: Widal 1 : 150 +.

13. Jan.: Blutuntersuchung: Normoblasten, ganz vereinzelte Megaloblasten, viele neutrophile Myelocyten. Zahlreiche polychromatische Rote.

20. Jan.: Im Stuhlgang Reinkultur von Typhusbazillen.

26. Jan.: Sehr schwerkranker Zustand, Milz überragt (auch ohne tiefe Inspiration) wenigstens 5 cm den Rippenbogen. Auch die Leber überragt den Rippenbogen um 3 cm.

31. Jan.: Blutuntersuchung: Normoblasten, Poikilo-, Makro-, Mikrocyten.

14. Febr.: Fieberfrei. Guter Appetit, Milz unverändert.

19. Febr.: Blutuntersuchung: Geringe Poikilocytose. Ausgesprochene Anisocytose, einzelne Megalocyten. Geringe Polychromasie der Roten. Ganz spärlich Normo-, keine Megaloblasten. Ganz spärlich neutrophile Myelocyten. Eosinophile Leukocyten spärlich.

27. Febr.: Wieder Fieber, allgemeines Krankheitsgefühl.

28. Febr.: Ausgesprochener Ikterus am ganzen Körper, am stärksten an den Skleren. Urin dunkel, Stuhlgang nicht entfärbt.

1. März: Hohes Fieber, Milz noch stärker geschwollen.

Blutuntersuchung: fast gar keine Poiklocytose. Geringe Anisocytose. Einzelne kleine Myelocyten. Auffällig viele Mononukleäre und Übergangsformen.

4. März: Widal —.

Blutuntersuchung: Einzelne neutrophile Myelocyten und punktierte Rote. Ziemlich viele Normoblasten (auch punktierte), keine Megaloblasten, ganz geringe Poikilocytose.

8. März: Starker Ikterus, Urin dunkelgelb, Milz sehr groß.

12. März: Blutuntersuchung: Viele polychromatische Rote, viele Normoblasten. Mäßig zahlreiche Myelocyten.

27. März: Sehr gutes Befinden. Gesichtsfarbe noch leicht ikterisch.

12. April: Blutuntersuchung: Mäßige Anisocytose, minimale Poikilocytose, starke Eosinophilie. Keine Myelocyten. Gesichtsfarbe noch ziemlich blaß und noch deutlich ikterisch. Milz überragt in der Atempause den Rippenbogen um 3 cm. Subjektives Befinden vorzüglich, Ernährungszustand gut, geheilt entlassen.

Der besseren Übersicht halber stelle ich die Ergebnisse der Blutuntersuchungen während dieser Beobachtungszeit in einer Tabelle zusammen:

Übersichtstabelle der Blutbefunde:

Tabelle I.

Datum	Hgl. % (Gowers)	Färbe-Index	Rote Blutkörperchen	Weiße Blutkörperchen	Lymphocyten %	Mononuhl. %	Mastzellen %	Normoblast. %
17. Dez. 1906	22			9300				
2. Jan. 1907	37	1,04	1776000	6100	14	3,2		
13. Jan.	37	0,76	2434000	9400	29	3,7	0,42	0,8
31. Jan.	18	0,57	1576000	3760	33,8			2,2
19. Febr.	60!	0,93	3224000	6670	26	3,3	0,6	0,3
1. März	65	1,1	2952000	14000	16	41,4!	0,2	
4. März				11000	27,2	21,8	0,45	0,77
12. März	40	0,9	2236000	13000	30,8	17	0,08	1,4
23. März	63	0,82	3870000	7100				
12. Apr.	70	0,9	3900000	13300	36	5,2	0,45	0,15

Vor kurzem suchte nun dieselbe Patientin wieder das Stadtkrankenhaus Johannstadt auf. Über ihr Ergehen in den zwischen dem letzten Krankenhausaufenthalt und jetzt liegenden 12 Jahren machte die Patientin folgende Angaben:

Im Allgemeinen hat ihr ihr Leiden keinerlei Beschwerden bereitet. Der Ikterus war dauernd konstant, mit geringen Intensitätsschwankungen. Nur im Februar 1913, im Alter von 19 Jahren, traten allmählich einsetzende Schmerzen in der rechten Oberbauchgegend auf, die in der Nacht vom 19. zum 20. Februar ganz plötzlich verschwanden; dafür aber nahm in derselben Nacht der Ikterus enorm an Intensität zu, „am ganzen Leib und auch an den Augen war ich wochenlang richtig grüngelb." Auch gibt die Patientin an — und der sie damals behandelnde Arzt bestätigte mir diese Tatsache — daß in dieser Zeit ihr Stuhl, der sonst immer normal gefärbt gewesen sei, „kalkweiß" und ihr Urin „ganz dunkel" ausgesehen habe. Diese Erkrankung dauerte ein Vierteljahr, dann ließ die Gelbfärbung an Intensität nach und in demselben Maße wurde auch der Stuhl allmählich wieder dunkler und der Urin hell.

Dann war sie mehrere Jahre frei von Schmerzanfällen bei dauerndem leichten Ikterus.

Jetzt begannen die Schmerzen vor 4 Wochen wieder aufzutreten. Sie nahmen an Intensität und Häufigkeit zu. Seit dem 21. März ist die Gelbfärbung wieder stärker geworden. Stuhlgang regelmäßig und von brauner Farbe. Hautjucken hat nie bestanden.

Befund: Junges brünettes Mädchen von grazilem Knochenbau, mit leidlich gutentwickelter Muskulatur und in befriedigendem Ernährungszustand. Ausgesprochener Ikterus am ganzen Körper, besonders an den Skleren.

Herz: Systolisches Geräusch über der Mitralis, 1. Töne über Aorta und Pulmonalis unrein.

Leib: Weich, Leber- und Milzgegend etwas druckempfindlich. Leber perkutorisch etwas, palpatorisch

nicht nachweisbar vergrößert, Milz stark vergrößert, überragt den Rippenbogen um gut 2 Querfinger.

Sie ist derb, Crenae sind nicht zu fühlen.

Urin: Urobilinogen stark + (kalt hellrot, warm dunkelrot).

Stuhl: Dauernd von normaler brauner Farbe, nie entfärbt.

Blutbild: siehe Tabelle.

Bei Auszählung von 200 weißen Zellen keine Normoblasten gesehen. Geringe Anisocytose, geringe Poikilocytose, Polychromasie. Vereinzelte punktierte Rote.

Wassermann'sche Reaktion im Blut: Bei dreimaliger Untersuchung war das Serum einmal autotrop, die beiden anderen Untersuchungen ergaben: Wa-R. negativ.

Verlauf:

2. April: Untersuchung der gewaschenen roten Blutkörperchen auf Eintritt der Haemolyse in hypisotonischen Na-Cl-Lösungen ergibt deutliche Resistenzverminderung gegenüber den Kontrollproben: siehe Tabelle.

10. April: Blutuntersuchung: Ausgesprochene Polychromasie, geringe Anisocytose. Nicht unbeträchtliche Mengen punktierter Roter mit meist grober Punktierung. Bei Auszählung von 300 weißen Zellen kommen 3 Normoblasten zu Gesicht. Vereinzelte Rote mit Howell-Jollykörper.

15. April: Ikterus ziemlich abgeblaßt bei steigendem Wohlbefinden. Skleren noch deutlich gelb. Erneute Untersuchung der gewaschenen Erythrocyten ergibt wieder bedeutende Resistenzverminderung.

16. April: Von heute an Behandlung der Anaemie mit Chinin-Eisen-Arsenpillen.

23. April: Ikterus etwas geringer als anfangs, aber immer noch ganz deutlich, besonders an den Skleren. Milz unverändert.

Blutbefund: Starke Polychromasie, Anisocytose, ziemlich viele, meist grob punktierte Rote, mehr als im letzten Trockenpräparat, auch mehr Rote mit Howell-Jollykörpern, deren meist 1, selten aber auch 2 in einer Zelle beobachtet werden. Bei Auszählung von 800 weißen Zellen kommen 3 Normoblasten, davon 2 grob punktiert, zu Gesicht.

29. April: Dritte Prüfung der gewaschenen Erythrocyten auf Resistenzverminderung.

10. Mai: Blutbefund: Anisocytose, ausgesprochene Polychromasie, basophil, meist grob punktierte Rote spärlicher als früher. Ganz vereinzelt Rote mit Howell-Jollykörpern. Bei Auszählung von 600 weißen Blutkörperchen kommen 11 Normoblasten zu Gesicht.

16. Mai: Vierte Resistenzprüfung der gewaschenen Erythrocyten:

17. Mai: Abgangsbefund: Die Chinin-Eisen-Arsenkur ist abgeschlossen. Das subjektive Befinden ist sehr gut, die Patientin fühlt sich sehr wohl und hat 5,0 kg an Gewicht zugenommen. Der Ikterus ist zwar geringer als beim Beginn der Beobachtung, aber immer noch ganz unverkennbar, besonders die Skleren sind ausgespriochen gelb.

Blutbefund: Geringe Anisocytose, ausgesprochene Polychromasie. Bei Auszählung von 400 weißen Zellen wird 1 Normoblast, kein Myelocyt gesehen. Vereinzelt basophil punktierte Rote.

Der Milztumor ist von unveränderter Größe und Konsistenz.

Tabelle II.

Datum	Hgl. % (Sahli)	Färbe-index	Rote Blut-körperchen	Weiße Blutk.	Neutr. polym. Leuk. %	Große Ly. %	Kleine Ly. %	Mono-nuhl. %	Über-gf. %	Eosin. Leuk. %	Mast-zell. %	Mye-zell. %	Nor-mobl. auf Weiße
24. März	55	1,3	2 180 000	3500	64,5	12	13	3,5	2,5	2	0,5		
10. April	57	1,0	2 970 000	7500	70	4	15,5	4,5	3	1,5	1,5		Auf 200: 2
23. April	60	0,94	3 357 000	6200	57,2	5,2	24,2	4,7	3,5	4,7	0,25	0,25	Auf 800: 2
28. April	60	1,0	3 010 000	5600									
10. Mai	60	0,9	3 252 500	2500	46	1	36	5	4,3	7,3	0,5	0,5	Auf 600: 11
17. Mai	68	1,03	3 365 000	4100	44	0,3	36,5	4	6	7	0,5		

Überblickt man die Gesamtheit der im Vorstehenden geschilderten Krankheitserscheinungen, so kann kein Zweifel herrschen, daß es sich um einen typischen Fall von familiärem, kongenitalen Ikterus handelt. Bei der Seltenheit seines Vorkommens ist es nicht verwunderlich, daß wir trotz der eifrigsten Bemühungen der Forscher, die Gelegenheit hatten, sich mit dem Krankheitsbilde zu beschäftigen, über die Pathogenese noch vollständig im Unklaren und daher genötigt sind, die Krankheit rein symptomatologisch abzugrenzen und zu bezeichnen.

Auf Grund der bis jetzt vorliegenden Kasuistik kann man wohl mit Lüdke als die typische Trias der Krankheitssymptome den acholurischen Ikterus, die Anaemie mit Resistenzverminderung der Erythrocyten und den Milztumor ansehen. Um diese drei Symptome gruppieren sich alle anderen, z. T. mit wechselnder Häufigkeit, herum.

I. Acholurischer Ikterus.

Trotzdem dieser in der Reihe der Symptome als von anderen Symptomen abhängig an letzterer Stelle stehen sollte, ist er doch von jeher durchaus als das Hauptsymptom betrachtet worden. Der Ikterus ist das, was dem Kranken und seiner Umgebung zuerst auffällt, was ihn zum Arzt führt und was auch dieser vor allen anderen Erscheinungen zuerst bemerkt. Vor allem aber ist er das konstanteste, ja sogar das einzig völlig konstante von allen Symptomen. Er fehlt in keinem einzigen der veröffentlichten Fälle und es ist daher, solange wir die Krankheit nicht mit einer Bezeichnung belegen können, die ihrer Ätiologie und Pathologie gerecht wird, wohl angebracht, daß der Ikterus in der Krankheitsbezeichnung die Titelrolle übernimmt.

Bei der Acholurie ist diese Konstanz schon nicht mehr so vollkommen. Das Fehlen von Gallenfarbstoffen im Urin wird zwar von den allermeisten Autoren bestätigt, doch finden sich auch Ausnahmen. (Pel, Lichtwitz).

Einen konstanten Befund dagegen bildet die Urobilinogenurie. Aus den Forschungen von Hildebrand (zitiert nach der zusammenfassenden Arbeit von Saupe) geht hervor, daß die Leber in allen Fällen, in denen ihr infolge erhöhten Blutzerfalls mehr Gallenbildungsmaterial zugeführt wird, als sie verarbeiten kann, das für den Körper relativ unschädliche Urobilinogen einfach passieren läßt; außerdem aber entsteht durch die Pleiochromie im Darm auf Grund bakterieller Reduktion mehr Urobilinogen als gewöhnlich und auch dieses wird der Leber wieder zugeführt. Durch die Leber- und untere Hohlvene gelangen diese Urobilinogenmengen in den Kreislauf und werden durch die Nieren zum größten Teil ausgeschieden.

Weshalb es aber bei einem so reichlichen Angebot von Bilirubin, das sogar konstant zu einem nicht unbeträchtlichen Gehalt des Blutserums an Gallenfarbstoffen führt, nicht oder doch nur in den seltensten Fällen zu Bilirubinurie kommt, ist noch nicht ganz geklärt. Die Mehrzahl der Autoren, wie Huber, Lüdke u. a., sehen den Grund dazu in einer Filterfähigkeit der Niere, die erst von einer gewissen Schwelle an bilirubindurchlässig wird, dem Passieren des viel leichter diffusiblen Urobilinogens dagegen weit weniger Widerstand entgegensetzt, während Lichtwitz sich gegen diese Theorie mit dem Argument wendet, daß es bei den bei familiärem Ikterus häufig beschriebenen gallensteinkolikartigen Schmerzattacken „gelegentlich" doch zu Bilirubinurie komme. Daß die ersterwähnte Theorie in einer Erscheinung aus der Tierphysiologie

eine wertvolle Stütze erhält, ist jedenfalls nicht zu bestreiten: beim Pferde enthält das Blutserum physiologischerweise Gallenfarbstoff, ohne daß der Urin solchen aufweist.

II. Anaemie und Resistenzverminderung der Erythrocyten.

Die Anaemie ist eins der konstantesten Symptome. Ihre Intensität schwankt bei den verschiedenen Autoren in ziemlich weiten Grenzen. An der untersten Grenze steht wohl der von Nobel veröffentlichte Fall, der vor der — zur völligen Heilung führenden! — Splenektomie einen Haemoglobingehalt von 13% aufwies. So stark aber ist die Anaemie nur in den seltensten Fällen, meist handelt es sich um eine solche mittleren Grades und 40—60 % Haemoglobin nach Sahli sind hier wohl die meist genannten Zahlen. Ich habe in der Literatur nur zwei Angaben gefunden, in denen die Anaemie fehlte und der Haemoglobingehalt normal war; die erste stammte von Strauß, die zweite von Meta Holland. Während die Fälle von Strauß nicht der kongenitalen und familiären, sondern der erworbenen Form des haemolytischen Ikterus angehörten, von der hier weniger die Rede sein soll, die für diese Form aber durchaus typisch waren, kann ich die Fälle von Holland nicht als typisch ansehen, denn es fehlten bei beiden Fällen die sonst so typischen morphologischen und osmotischen Bluteigenarten ,sodaß ihre Zugehörigkeit zu dem in Rede stehenden Krankheitsbild sehr fraglich ist.

Als Ursache der Anaemie ist zweifellos die pathologische Steigerung des Erythrocytenzerfalles anzusprechen. Es ist Widals Verdienst, in der Verminderung der Resistenz der roten Blutkörperchen gegen-

über hypisotonischen Kochsalzlösungen ein augenfälliges und wichtiges klinisch-diagnostisches Symptom für diese „fragilité globulaire“ gefunden zu haben. Diese Resistenzverminderung hat das Interesse der Forscher in hohem Grade wachgerufen und ihre Prüfung in fast allen Fällen veranlaßt. Weitaus die größte Mehrzahl dieser Nachprüfungen bestätigte Widals Befund durchaus, mit wenigen Ausnahmen: In dem Falle von Claus und Kalberlah wiesen die roten Blutkörperchen normale Resistenz auf, allerdings wies der Fall auch insofern eine Abweichung von dem gewöhnlichen Typ auf, als im Urin kein Urobilin gefunden wurde. Weiter berichtet Mosse über zwei Fälle von erworbenem chronischem acholurischen Ikterus mit Splenomegalie, in denen ebenfalls die Resistenzverminderung fehlte. Hijmans van den Bergh (zitiert nach Mosse) verfügt ebenfalls über Fälle, in denen dies Symptom vermißt wurde, in denen aber die Resistenz gegen eigenes und fremdes Serum herabgesetzt war. Untersuchungen über diese letztere Tatsache fehlen in der Veröffentlichung von Lommel, der auf Grund seines negativen Befundes das Symptom der Resistenzverminderung als „wertlos“ bezeichnet. Doch ist auch hier zu beachten, daß es sich bei Lommels Fällen, was auch Szokalski betont, sicher nicht um reine Fälle von familiärem haemolytischen Ikterus handelt. Der Befund von 7,4% Myelocyten und 64,8% Myeloblasten verweist diesen Fall weit mehr in das Gebiet der leukaemischen Erkrankungen, die zweifellose aetiologische Bedeutung der Gravidität, deren Unterbrechung eine bedeutende Milderung bezw. Heilung der eigenartigen Symptome herbeiführte, paßt ebenfalls nicht in das Bild des reinen haemolytischen Ikterus, und so bleibt schließlich nur noch der Ikterus des Kindes der Patientin und der Milztumor bei beiden als

einzig feste Stütze der Diagnose übrig. Endlich fehlte das Symptom der Resistenzverminderung der Erythrocyten in den erst ganz kürzlich veröffentlichten zwei Fällen von Meta Holland, die ja auch sonst, wie oben erwähnt, erhebliche Abweichungen vom üblichen Typus aufwiesen.

Abgesehen von diesen fünf Autoren aber haben alle übrigen Forscher bestätigt, daß die Erythrocyten von solchen Kranken der haemolytischen Einwirkung hypisotonischer Na-Cl-Lösungen weit eher zugänglich sind als die normaler oder mit anderen Krankheiten behafteter Individuen und sehen darin ein wichtiges klinisches Symptom. (Faber, Bittdorf, Nobel, Maliva, Kahn, Roth, Jacobsthal und Römer, Möller, Graf, Pel, Isaac, Huber, Vaquet, Aschenheim, Parkes-Weber und Dorner, Lüdke, Groß, Micheli).

Auch in dem hier behandelten Falle wurden Prüfungen der Erythrocyten-Resistenz vorgenommen, über die im Nachstehenden berichtet werden soll.

Die Technik war folgende: Die verschiedenen Konzentrationen wurden in 16 Reagenzgläsern hergestellt; in das 1. Glas kamen: 2,0 ccm 0,85 %iger Na-Cl-Lösung, in das 2. 1,9 ccm Na-Cl-Lösung und 0,1 ccm destilliertes Wasser, in das 3. 1,8 ccm Na-Cl-Lösung und 0,2 ccm destilliertes Wasser usw. So wurden je 2 ccm jedesmal um 0,04% sinkender Konzentrationen, von 0,85% bis 0,2% Na-Cl-Lösung erreicht. Das aus der Vene steril entnommene Blut wurde durch Schütteln mit Glasperlen defibriniert, die Erythrocyten mehrmals sorgfältig gewaschen und schließlich jedem Röhrchen ein Tropfen der gewaschenen Erythrocyten zugesetzt, einmal kräftig geschüttelt und das ganze bei Zimmertemperatur stehen gelassen. Ablesung erfolgte nach 2 und nach 24 Stunden, ohne wesentliche Resultatdiffe-

renzen. Als Kontrolle diente das gleicherweise behandelte Blut verschiedener normaler und kranker Individuen, das Resultat ist in Tabelle III zusammengestellt. Es bedeuten:

o/+: Eben beginnende Haemolyse.

+: Schwache Rotfärbung der Flüssigkeit.

Tabelle III.

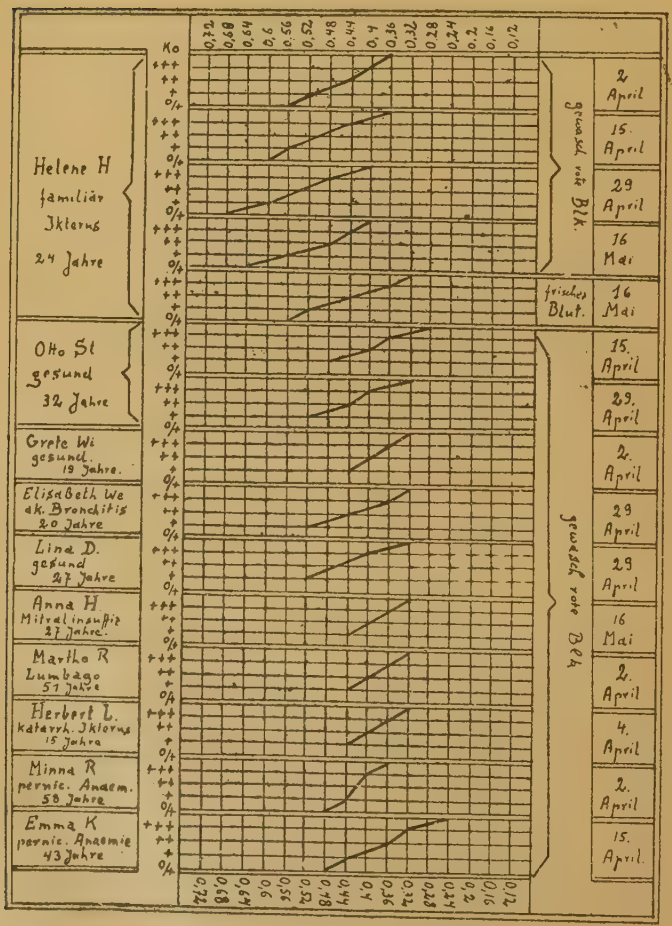

++: Deutliche Rotfärbung der Flüssigkeit.

+++: Starke Rötung mit Resten ungelöster Blutkörperchen am Boden.

Ko: Komplette Haemolyse.

Die Resistenzprüfung erfolgte jedesmal sofort, nachdem die Erythrocyten gewaschen waren, worauf auch Roth Wert legt, da nach ihm die Erythrocyten von Tag zu Tag leichter auflösbar werden.

Auf die Schwankungen der Haemolyse bei den einzelnen fünf Prüfungen komme ich später noch einmal zurück. Auch die Beobachtung verschiedener Autoren (u. a. Roth), daß die Haemolyse bei gewaschenen Erythrocyten eher eintritt als bei Verwendung des frischen unveränderten Blutes, bestätigte sich in meinem Falle.

III. Milztumor.

Eine mehr oder weniger starke Schwellung der Milz gehört ebenfalls zu den konstantesten Krankheitssymptomen und man trifft bei Durchsicht der Literatur nur wenige hierher zu rechnende Fälle, in denen der Milztumor vermißt wurde. (Pick, Claus und Kalberlah, Benjamin und Sluka, Curschmann).

Die Frage nach der Ursache dieses Symptoms hat nun von jeher die Forscher aufs lebhafteste beschäftigt, ohne daß jedoch bis jetzt eindeutige Klarheit darüber geschaffen worden wäre. Die Tatsache, daß beim familiären Ikterus die Erythrocyten eine kürzere Lebensdauer als sonst haben und daher ein ins pathologische gesteigerter Erythrocytenzerfall herrscht, kann nach den bis jetzt vorliegenden Forschungsergebnissen nicht mehr bezweifelt werden. Es lag daher nahe, zumal in der Milz schon physiologischerweise rote Blutkörperchen zugrundegehen, zwischen diesen beiden Tatsachen einen Kausalnexus anzunehmen und den Milztumor

als spodogen anzusehen. Auf diesem Standpunkt stehen u. a. Maliva, Möller, Lichtwitz, Isaac, Aschenheim, Benjamin und Sluka, Roth. Demgegenüber weisen andere Autoren der Milz eine mehr aetiologisch-primäre Rolle zu und finden in der in mehreren Fällen einwandsfrei beobachteten Besserung und sogar Heilung des Leidens nach operativer Entfernung der Milz zweifellos eine starke Stütze für diese Hypothese.

Micheli, der sich speziell mit diesem Thema sehr eingehend beschäftigt hat, kommt zu dem Ergebnis, daß die Reihenfolge der Schädigungen folgendermaßen sei: Funktionsveränderung der Milz — Verletzung der Erythrocyten — Resistenzverminderung — massenhafte Zerstörung derselben innerhalb der blutbildenden und mit haemolytischen Eigenschaften ausgestattetenOrgane (als auch der Milz) oder im Inneren anderer Organe oder im strömenden Blut — Anaemie — Ikterus, und spricht somit dem Milztumor zweierlei Bedeutung zu: Einerseits sei er Ausgangspunkt der globulären Veränderungen, andererseits sei er sekundär spodogen. Die Grundfrage jedoch, welches die Ursache der anormalen haemolytischen Funktionssteigerung der Milz ist, muß auch Micheli offen lassen, zumal wir auch durch die vorliegenden, sehr spärlichen Obduktionsbefunde und die ebenso spärlichen Untersuchungen exstirpierter Milzen der Lösung der Frage nach den grundlegenden Veränderungen pathologisch-anatomischer Natur nicht viel näher gekommen sind.

IV. Übrige Symptome.

1. Morphologische Blutbefunde.

a) Erythrocyten.

Das Blutbild bei familiärem Ikterus weicht nicht nur, wie schon erwähnt, hinsichtlich der ziemlich konstanten Anaemie, sondern auch in morphologischer

Beziehung stark von der Norm ab; Den Hauptanteil an diesen morphologischen Eigenarten weist das Blutbild der Roten auf, während die Veränderungen am leukocytären Blutbilde weitaus geringer sind.

Es handelt sich vor allem um Anisocytose, Poikilocytose, Polychromasie, Auftreten von basophilen Substanzen bei Anwendung von Vitalfärbungsmethoden, basophile Punktierung im fixierten Präparat, Auftreten von Howell-Jollykörpern und Normo- und Megaloblasten.

Die Anisocytose ist meistens sehr augenfällig und wird, soweit sich überhaupt Angaben über ihre Art finden, (Roth, Chauffard) als vorwiegende Mikrocytose beschrieben. Auch in meinem Falle waren die anisocytotischen Elemente in ihrer Mehrzahl kleiner als die normalen Zellen, nur vereinzelt fanden sich Erythrocyten, deren Größe die Norm überschritt und die dann nicht selten auch im Farbton Veränderungen aufwiesen, indem sie z. T. sehr blaß, z. T. aber auch polychromatisch gefärbt waren.

Weit weniger auffällig war die Poikilocytose. Im gefärbten Trockenpräparat wies zwar eine Anzahl Roter leichte Formveränderungen auf, bei mikroskopischer Betrachtung im frischen Tropfen jedoch und in der Thoma-Zeiß'schen Zählkammer zeigten sich keine deutlichen Formveränderungen, sodaß ich die Diagnose „Poikilocytose" nur mit Vorbehalt stellen will und nicht sicher bin, ob es sich nicht doch um Artefakte bei Herstellung der Ausstriche handelte.

Eine so gut wie immer vorhandene Erscheinung dagegen ist die Polychromasie. Soweit ich die Literatur überblicke, wird nur zweimal ausdrücklich angegeben, daß das Blut keine polychromatischen Roten enthielt (Möller, Aschenheim). In allen übrigen

Angaben (Maliva, Pel, Roth, Isaac, Huber, Micheli, Parkes-Weber und Dorner, Lüdke, Benjamin und Sluka, Guizetti u. a.) ist die Polychromasie ausdrücklich hervorgehoben und von denselben Autoren — mit Ausnahme von Roth, der diese Erscheinung für unwesentlich erachtet und sich deshalb nicht weiter mit ihr beschäftigt hat — wird auch der Befund zahlreicher basophil granulierter Roter (Substantia granulo-filamentosa, hématies granuleuses) im vitalgefärbten Präparat angegeben. Daß diese kasuistische Verknüpfung keine zufällige, sondern meiner Ansicht nach eine in der Wesensidentität von Polychromasie und Substantia granulo-filamentosa wohl begründete ist, werde ich noch näher ausführen und beide Erscheinungen daher gleichzeitig besprechen.

Meine Patientin wies stets ausgesprochene Polychromasie der Roten auf. Die Polychromasie erreichte zwar an Farbintensität keine so hohen Grade wie z. B. bei perniciöser Anaemie oder leukaemischen Erkrankungen, bei denen sich nicht selten geradezu „blaue Erythrocyten" finden, war aber in jedem einzelnen der sehr zahlreichen gefärbten Trockenpräparate, die ich während der 8 wöchentlichen Beobachtungszeit anfertigte, ein durchaus konstanter und prozentual unter den Roten nicht unerheblicher Befund.

Vitalfärbungen des Blutes der Helene H. wurden im Jahre 1906/07 offenbar nicht vorgenommen, bei ihrem jetzigen Krankenhausaufenthalt aber habe ich sehr zahlreiche Vitalfärbungen, und zwar jedesmal mit Brillantkresylblau, ausgeführt.

In dem auf diese Weise gefärbten Blute der Helene H. wiesen massenhafte Erythrocyten die sogenannte Substantia granulo-filamentosa (Sgf.) auf, die sich in Form eines feinen, vielverschlungenen Netz- und Fadenwerks, mit zahlreichen feinen Punkten besetzt, tiefblau

von dem gelbgrünlichen Farbton des Erythrocyten abhob. Bald nahm das Fadenwerk die ganze Zelle, bald nur einen Teil derselben ein, häufig war die Substanz auch in der Mitte oder am Rande der Zelle in ein aus den Fäden zusammengeballtes stäbchenartiges Gebilde zusammengetreten.

Ferner wiesen die Erythrocyten starke Differenzen in der Intensität der Färbung der einzelnen Exemplare auf, die alle Übergänge vom blassesten gelbgrün bis zum intensivsten dunkelblaugrün in sich schlossen. Daß diese auf den ersten Blick als „Polychromasie" imponierende Erscheinung mit der echten Polychromasie im fixiert gefärbten Präparat nicht das geringste zu tun hat, nicht präformiert ist und nach der Färbedauer variiert, wird von Hertz ausdrücklich hervorgehoben. Ich kann diese Angabe nur vollauf bestätigen und wandte zum einwandfreien Nachweis dieser Tatsache folgendes Verfahren an: Eine bestimmte Stelle des vital gefärbten Präparates wurde eingestellt und gezeichnet. Dann wurde das Präparat nach vorsichtigem Abwischen des Immersionsöles mit Xylol 10 Minuten lang in Alkohol-Äther aa fixiert, mit Jenner-May nachgefärbt, vermittels des Verschiebeschlittens am Mikroskop, dessen Noniuseinstellung vorher genau gemerkt worden war, dieselbe Stelle wieder eingestellt, untersucht und ebenfalls gezeichnet. Dabei zeigte es sich jedesmal, daß dieselben Roten, die im Vitalpräparat so intensive Farbdifferenzen aufwiesen, im nachgefärbten Jenner-May-Präparat von durchaus gleichmäßiger rosaroter Farbe waren. Die vital dunkler tingierten Erythocyten erwiesen sich bei Nachfärbung keineswegs als polychromatisch, ja, es fiel mir sogar bei Prüfung dieser Tatsachen zuerst die eigentümliche Erscheinung auf, daß in den erst vital, später nach Jenner-May oder Giemsa nachgefärbten Abstrichen jede Spur

von Polychromasie, die bei den nur nach Jenner-May oder Gimsa gefärbten Abstrichen so ausgesprochen war, vollständig fehlte.

Dieses auffällige Verhalten veranlaßte mich, auf die Erscheinung nähere Aufmerksamkeit zu verwenden. Die Autoren, die sich speziell mit den Erscheinungen der Polychromasie, der vital färbbaren Granularsubstanz und der basophilen Körnelung im fixierten Präparat beschäftigt haben, sind vor allem Ferrata, Boselli, Hertz und Schillings. Sie haben die Frage nach der Natur und Abstammung dieser Substanzen sowie nach ihren Beziehungen zueinander eingehend studiert, kommen aber zu etwas verschiedenen Resultaten. Einig sind sie sich über den regenerativen Charakter der Polychromasie, während aber Ferrata den Zusammenhang zwischen Polychromasie und Sgf. ablehnt, kommen sowohl Hertz wie Schillings zu dem Ergebnis, daß beide substantiell identisch seien. Nach Ferrata spricht gegen diese Identität vor allem der Umstand, daß die Prozentzahlen von polychromatisch gefärbten Roten im fixierten Präparat einerseits und von basophiler Granularsubstanz aufweisenden Roten bei Vitalfärbung andererseits bei einundemselben Individuum zu große Differenzen aufweisen, indem letztere erstere überwögen, eine unbestreitbare Tatsache, die Schillings aber dadurch entkräftet, daß er auf die durch die Fixierung bedingte Veränderung der Erythrocytenhülle hinweist und in ihr die Veranlassung sieht, daß der Farbstoff die basoplasmatische Substanz schwerer erreicht als bei vitaler Färbung. Derselben Ansicht ist auch Huber, der ebenfalls in der eosinophilen Erythrocytenhülle ein Moment sieht, das die basophile Innensubstanz in gewissem Grade — sicher nicht absolut, denn sonst könnte ja nie Polychromasie entstehen! — vor der Färbung schützt und zieht

zum weiteren Beweis eine Erscheinung mit heran, die wohl jedem Beobachter schon aufgefallen, in der Literatur aber meines Wissens nur hier erwähnt ist, daß man nämlich „schon in normalen Abstrichen manchmal etwas gequetschte, geplatzte Erythrocyten findet, deren ausgetretener Inhalt bei Jennerfärbung schön blau gefärbt ist, bei schön roter Eosinfärbung der Hülle."

Eine genauere Wiedergabe der sehr interessanten Forschungen und ihrer Ergebnisse von Schillings und Hertz würde den Rahmen dieser Arbeit überschreiten, ich begnüge mich daher mit dem Hinweise auf die Originalarbeiten, speziell auf die Befunde von Schillings von Übergängen zwischen Polychromasie und Sgf. Er kommt zu dem Ergebnis, daß nach guter „Ausfärbung" der Vitalstruktur der Erythrocyt ganz orthochromatisch für rein basische Farbstoffe erscheint und nur bei nicht genügender Einwirkung des Vitalstoffes Übergänge zurückblieben.

Es erschien mir nun nicht unwesentlich, diese Erscheinungen an ein und demselben Blutausstrich nachzuprüfen und ich bediente mich dazu folgender Methode: Zwei mit Brillantkresylblau beschickte Objektträger wurden in ihren unteren Hälften durch mehrfaches Eintauchen in Wasser und nachfolgendes Abwischen von dem Farbausstrich sorgfältig befreit. Die untere Grenzlinie des Brillanthkresylblaus wurde durch zwei kleine Striche am Rande des Objektträgers bezeichnet, um sie auch nach dem Überstreichen mit Blut erkennen zu können. Das Ausstreichen des Blutstropfens erfolgte in üblicher Weise, nur wurde auf dem 1. Objektträger der Abstrich von oben nach unten, also von der gefärbten auf die ungefärbte Hälfte des Glases geführt, und beim 2. Objektträger umgekehrt, sodaß hier also der Abstrich auf dem farbfreien Ende begann.

Beim Ausstreichen ist die Vorsichtsmaßregel zu beachten, daß der Ausstrich ganz langsam erfolgt, wenigstens solange das Blut über die mit Farblösung beschickten Teile der Gläser hinübergleitet, da der Farbstoff sonst nicht genügend Zeit hat, auf den ganzen Blutstropfen intensiv einzuwirken und in jedem einzelnen in Betracht kommenden Erythrocyten die basophile Quote zu erreichen und auszufällen.

Bei Betrachtung unter Oelimmersion wiesen nun auf beiden Hälften des 1. und auf der oberen Hälfte des 2. Objektträgers massenhaft rote Blutkörperchen der Patientin mit familiärem Ikterus Sgf. auf, während auf der unteren Hälfte des 2. Objektträgers lediglich ungefärbte Erythrocyten lagen. Beide Abstriche wurden dann 10 Minuten in Alkohol-Äther aa fixiert und mit Jenner-May nachgefärbt. Das Resultat war das erwartete: Wo vorher die basophile Innensubstanz zur Ausfärbung gelangt war, zeigte sich jetzt nur diese und es ließ sich trotz eifrigen Nachsuchens kein einziger polychromatischer Erythrocyt finden; im Gegensatz dazu wies die untere Hälfte des 2. Objektträgers ziemlich zahlreiche polychromtische Rote auf, während die Sgf. hier naturgemäß fehlte.

Es ist wohl nicht zu bestreiten, daß das Ergebnis dieses Verfahrens einen weiteren einleuchtenden Beweis für die von Schillings und Hertz behauptete Identität von Polychromasie und Sgf. erbringt. Ich hatte auch Gelegenheit, die Erscheinung bei anderen geeigneten Kranken nachzuprüfen, z. B. bei einem Fall von myeloischer Leukaemie, der sehr starke Polychromasie und im Vitalabstrich zahlreiche basophil granulierte Rote aufwies und kam jedesmal zum gleichen Resultat: daß Polychromasie und Sgf., so verschieden sie sich auch in morphologischer Hinsicht verhalten, doch als substantiell identisch anzusehen sind und daß vorherige

gründliche vitale Ausfärbung der Sgf. nachherige Bildung von Polychromasie ausschließt.

Wenn die Sgf. auch nicht als ein für familiären Ikterus spezifisches Blutcharakteristikum angesehen werden kann, da auch andere Zustände von starker Anaemie mit erhöhter Blutregeneration diese Erscheinung aufweisen, so steht doch der familiäre Ikterus, was die Anzahl der derartig veränderten Roten anbelangt, weitaus an erster Stelle und es lag daher der Gedanke nahe, das massenhafte Auftreten der Sgf. mit der Resistenzverminderung der Erythorcyten in Zusammenhang zu bringen und in den basophil granulierten Roten diejenigen Elemente zu suchen, die der haemolysierenden Wirkung hypisotonischer Na-Cl-Lösungen zuerst erliegen. Mit der Beantwortung dieser Frage haben sich speziell Widal, Hertz und Micheli beschäftigt und gelangten in Bezug auf den Kausalnexus zu einem negativen Resultat.

Der Lösung dieser Frage suchte ich durch die Untersuchung des vitalgefärbten Ausstriches des Bodensatzes in den einzelnen Gläsern der Na-Cl-Haemolyse näherzukommen. Es ist klar, daß von den Erythrocyten diejenigen mit Sgf. zuerst verschwinden mußten, wenn sie wirklich die mit geringerer Widerstandskraft ausgestatteten Elemente waren. Die dahingehenden Untersuchungen ergaben aber gerade das entgegengesetzte Verhalten. Im Bodensatz der Gläser 1—8 z. B. (Haemolyseversuch vom 16. Mai, enthaltend die Konzentrationen von 0,85—0,52% Na-Cl, Haemolys. in Glas 1—4; keine ,in Glas 5 und 6: o/+, in Glas 7—8: +) zeigte sich in der Anzahl der vital färbbaren Roten mit Granularsubstanz keine Differenz gegenüber Abstrichen frischen Blutes und im Bodensatz von Glas 9 (0,48% Na-Cl, Haemolyse: ++) war die Prozentzahl der Roten mit Sgf. sogar enorm gestiegen: Es fanden

sich fast nur solche Erythrocyten, alle anderen waren der Haemolyse bereits zum Opfer gefallen. In Glas 10 (0,44% Na-Cl) war die Haemolyse komplett, es fanden sich demgemäß in dem ganz minimalen Bodensatz nur noch Trümmer von Blutkörperchen, aber selbst unter diesen war noch vereinzelt Sgf. zu bemerken.

Aus diesen Befunden folgt deutlich, daß das Auftreten von basophil granulierten Zellen im Blut mit der gleichzeitig bestehenden Resistenzverminderung der Erythrocyten in keinem direkten Konnex steht, ja, daß diese Elemente sogar die verhältnismäßig widerstandsfähigsten sind und daß es — die These von der Jugendlichkeit der basophil granulierten Zellen als Tatsache vorausgesetzt — gerade die ältesten und reifsten Zellelemente des Blutes sind, die ihm das Charakteristikum der Resistenzverminderung verleihen.

Zum Schluß dieser Abhandlung über Vitalfärbung möchte ich mir noch eine Kritik an dem Ausdruck „vital" erlauben. Zweifel an der Berechtigung, diese tinktoriellen Phaenomene als „vital," also als Farbreaktionen zu betrachten, die lediglich „lebenden" roten Blutkörperchen eigentümlich sind, sind schon von jeher laut geworden und haben in Versuchen, diese Bezeichnung durch „agonale" oder „praegonale" Färbung zu ersetzen, ihren Ausdruck gefunden. Meiner Ansicht nach kann nicht einmal von „agonaler," geschweige denn von „vitaler" Färbung die Rede sein, da man auch gewaschene, tagelang im Eisschrank aufbewahrte Blutkörperchen von familiärem Ikterus, ja sogar, wie oben erwähnt, den Einflüssen haemolysierender Na-Cl-Lösungen ausgesetzt gewesene Erythrocyten „vital" färben kann und dabei dieselben Bilder erhält, die frisches Blut bei Vitalfärbung aufweist. Es handelt sich m. E. nicht um tinktorielle Einflüsse auf „lebende" Zellen, sondern eher auf solche, deren Hülle

nicht der Einwirkung fixierender Substanzen ausgesetzt gewesen ist und bei denen der Farbstoff daher ungehindert den Weg ins Innere der Zelle findet. „Nativfärbung" wäre daher wohl die richtige Bezeichnung, doch hat sich der Ausdruck „Vitalfärbung" schon so eingebürgert, daß es kaum Zweck hat, für seine Abschaffung zu plaidieren.

Was nun die basophile Punktierung der Erythrocyten im fixierten Präparat anbetrifft, so herrscht über diese eine nichts weniger als einheitliche Auffassung; sowohl in der Frage ihrer Bedeutung als regeneratives oder degeneratives Symptomen als auch in Bezug auf ihre plasmatische oder karyogene Abstammung stehen sich die Ansichten der Forscher schroff gegenüber. Die meisten Autoren sehen heute in der basophilen Körnelung ein regeneratives Symptomen (Naegeli, P. Schmidt, Askanazy, Morawitz, Ferrata, Schillings, Hertz u. a.), während vor allem Grawitz und seine Schüler an der degenerativen Natur festhalten.

Auch die Frage der Genese der basophilen Körnelung ist durchaus noch ungeklärt. Askanazy hält sie für plasmatischer Natur und für identisch mit Polychromasie, ebenso Schillings, während u. a. Pappenheim und Ferrata die karyogenetische Natur dieser Substanz vertreten und sie als ein Reduktionsprodukt des Kernparachromatins ansehen. In Bezug auf die sehr interessanten Einzelheiten der Deduktionen, die diese Forscher zu ihren Ergebnissen geführt haben, muß ich wieder auf die meist in den Folia haematologica erschienenen Originalarbeiten hinweisen, als deren Endergebnis trotz allen darauf verwendeten Forscherfleißes Naegeli mit Recht zu einem „non liquet" kommt. Nur darüber sind sich wohl alle einig, daß basophile Punktierung und Sgf. durchaus verschiedene

tinktorielle Erscheinungen sind, die miteinander nur die Beziehung haben, daß sie beide ein Ausdruck der Jugendlichkeit und Unreife der Zelle sind.

Im fixierten Abstrich des Blutes meiner Patientin mit familiärem Ikterus fanden sich ebenfalls nicht unerhebliche Mengen von Erythrocyten mit basophiler Punktierung, aber erstens bei weitem nicht in solcher Masse wie basophil granulierte im vitalgefärbten Abstrich und zweitens auch morphologisch anders gearteter Natur. Die Körnchen waren fast immer voneinander unabhängig, hingen nicht durch ein feines Fadenwerk untereinander zusammen und waren größtenteils auch gröber als die feinen Punkte der Substantia granulofilamentosa, wenn auch öfters feine bis allerfeinste zur Beobachtung kamen. Sie fanden sich sowohl in ortho- wie in polychromatischen Roten und vor allem oft in Normoblasten.

Ferner fanden sich im Blute von Helene H. vereinzelt Erythrocyten mit kreisrunden, scharf von der Umgebung abgegrenzten, bei Jenner-May-Färbung tiefblau gefärbten Einschlüssen, „zu klein, um als Kern, zu groß, um als Granulum bezeichnet zu werden," wie Naegeli diese unter dem Namen Howell-Jollykörper bekannten Gebilde charakterisiert. Sie fanden sich meist in mehr oder weniger polychromatischen Erythrocyten und sind nach Pappenheim als verflüssigte Kernreste, Reduktionsprodukte des Kernchromatins und Zeichen mangelhafter Entkernung der roten Blutkörperchen aufzufassen. Auch Huber fand bei familiärem Ikterus diese eigenartigen Gebilde und Roth beschreibt einen Fall, in dem nach Splenektomie außerordentlich viele Rote mit Howell-Jollykörpern auftraten, zusammen mit einfachen, basophilen, punktförmigen Einschlüssen.

Als das letzte Zeichen gesteigerter Blutregeneration ist noch das in seiner Intensität schwankende Auf-

treten von kernhaltigen roten Blutkörperchen im Blute von Helene H. zu erwähnen. Der Befund von Normo- und sogar Megaloblasten — letztere sind im vorliegenden Falle nur im Jahre 1906/07, jetzt nicht beobachtet worden — ist als ein bei familiärem Ikterus durchaus gewöhnliches Vorkommen zu bezeichnen, das auch Isaac, Huber, Pel, Roth, Aschenheim, Micheli, Parkes-Weber und Dorner, Benjamin und Sluka u. a. m. ausdrücklich hervorheben. Nobel fand sogar in seinem Falle bis 50% Normo- und Megaloblasten. Nur Guizetti fand in zwei seiner vier Fälle keine kernhaltigen Roten und auch Möller hebt bei seinem Fall, der der erworbenen Form angehört, ausdrücklich das Fehlen von Normoblasten hervor.

b) Leukocyten.

Die Veränderungen in der Gruppe der weißen Blutkörperchen bei familiärem Ikterus sind weit weniger ausgesprochen als die der roten Blutkörperchen. Die Gesamtzahl der Leukocyten im cmm weicht gewöhnlich nicht wesentlich von der Norm ab, nur Nobel gibt an, daß sein Fall vor der Splenektomie eine enorme Steigerung der absoluten Leukocytenzahl auf 100 000 im cmm aufwies, die nach der Operation auf 10 000 herabsank. Diese hochgradige Leukocytose ist eine einzig dastehende Beobachtung, die übrigen Fälle, in denen Leukocytenvermehrung erwähnt wird, bleiben hinter dieser weit zurück. (Pel, Roth, Aschenheim).

Auch der vorliegende Fall zeigte, zu Zeiten wenigstens, gesteigerte Leukocytenwerte, die sich aber immerhin in bescheidenen Grenzen hielten, und 14 000 (am 1. März 1907) nicht überschritten. Daß zugleich mit diesem Höchstwert auch die Mononukleären sich als von 3,3% auf 41,4% gesteigert erwiesen, ist ein eigenartiges und vielleicht nicht rein zufälliges Zusam-

mentreffen, das sich aber einer plausiblen Erklärung entzieht und höchstens die Erinnerung daran wachruft, daß auch der Bruder der Patientin, der sonst keinerlei Anzeichen für Erkrankung im gleichen Sinne aufwies, eine Mononukleose von 19% zeigte. Aus dieser einmaligen Beobachtung irgendwelche Schlüsse zu ziehen, ist nicht angängig, ich erwähne die Tatsache mehr als ein Kuriosum.

Auffällig ist auch das starke Schwanken der absoluten Zahlen der Leukocyten, bei der ersten Beobachtung zwischen 3 760 — eine für einen klinisch einwandsfrei festgestellten Typhus relativ hohe Mindestzahl! — und 14 000 und bei der jetzigen Beobachtung zwischen 2 500 und 7 500, eine Erscheinung, die auch in anderen Fällen von familiärem Ikterus beobachtet worden ist (Aschenheim u. a.).

Das einzig wirkliche Abnorme im leukocytären Blutbilde ist das häufig erwähnte Vorkommen von Myelocyten (Roth, Mosse, Parkes-Weber und Dorner, Benjamin und Sluka, Lüdke, Guizetti). Sie kommen meist nur ganz vereinzelt zu Gesicht und erreichen — wenn wir von dem ganz atypischen Falle von Lommel absehen — nie höhere Werte.

Im vorliegendenFalle wurden ebenfalls fast konstant Myelocyten beobachtet, doch überschritt ihre Anzahl nie 0,5%. Der Grund des Auftauchens dieser pathologischen Blutelemente dürfte wohl in einer irradiierten Reizung des myeloischen Systems durch die dauernde, starke Inanspruchnahme des erythropoetischen Systems im Knochenmark zu erblicken sein.

2. Serologische Blutbefunde.

Wenn auch die Tatsache, daß die Erythrocyten bei familiärem Ikterus herabgesetzte Resistenz gegen

hypisotonische Na-Cl-Lösungen aufweisen, sich, wie wir gesehen haben, als klinisch-diagnostisch wichtiges Symptom erwies, läßt sich doch nicht bestreiten, daß diese künstliche Haemolyse in vitro nicht ohne weiteres sich mit den Vorgängen, die in vivo den vermehrten Erythrocytenzerfall herbeiführen, identifizieren läßt, und die Frage nach dem Vorhandensein natürlicher Haemolysine im Blute familiär ikterischer Kranker lag daher nahe. Zahlreiche Forscher (Lüdke, Pel, Roth, Mosse, Huber, Aschenheim, Micheli, Parkes-Weber und Dorner, Beckmann u. a.) haben sich mit diesem Problem beschäftigt, ohne daß jedoch ein einheitliches und eindeutiges Ergebnis gezeigt worden wäre.

Über meine Versuche, der Lösung dieser Frage durch geeignete Versuchsreihen näherzukommen, soll im Folgenden berichtet werden. Da sich bei diesen Untersuchungen ein augenfälliger Parallelismus zwischen Haemolysinen und Agglutininen ergab, werden beide gleichzeitig behandelt.

Den Anfang bildete ein Agglutinationsversuch am 16. April mit den tags zuvor gewonnenen und in gewaschenem Zustande über Nacht im Eisschrank aufbewahrten Blutkörperchen und Serum der Patientin bezw. eines normalen Individuums (St.) Technik nach Widal (zitiert nach Roth): „0,05 ccm einer 100%igen Erythrocyten-Aufschwemmung werden in ein Uhrschälchen gebracht und 0,5 ccm Serum hinzugefügt. Nach 5 bis höchstens 20 Minuten (Brutschranktemperatur) ist die Agglutination der Erythrocyten schon makroskopisch leicht daran zu erkennen, daß sie sich auf dem Grunde des Schälchens zusammenballen, während das darüber befindliche Serum völlig klar wird und es auch durch kräftiges Schütteln des Schälchens

nicht mehr gelingt, wieder eine gleichmäßige Verteilung der roten Blutkörperchen in der Flüssigkeit zuwege zu bringen. Eine Kontrolle stellt man sich dadurch her, daß man in einem Schälchen das Serum durch die entsprechende Menge physiologischer Kochsalzlösung ersetzt."

Demgemäß wurde folgende Versuchsreihe angesetzt (siehe Tabelle IV):

Tabelle IV.

1.	Blutkörp. von Helene H.	+	Serum v. Helene H.	Keine Agglutination
2.	„	+	Serum von St.	Starke Agglutination nach 10 Min. deutlich.
3.	„	+	0,85 % NaCl-Lösung	Keine Agglutination
4.	Blutkörp. von St.	+	Serum v. Helene H.	Keine Agglutination
5.	„ „ „	+	Serum von St.	„
6.	„ „ „	+	0,85 % NaCl-Lösung	„

Die Blutkörperchen meiner Patientin mit familiärem Ikterus wurden also durch Normalserum agglutiniert.

Der Versuch wurde mehrmals angesetzt und jedesmal ergab sich dasselbe Resultat.

Ein derartiger Befund ist, soweit ich die einschlägige Literatur zu überblicken vermag, bisher noch nicht erhoben worden. Autoagglutination der Erythrocyten bei familiärem Ikterus ist besonders nach den französischen Autoren kein ungewöhnlicher Befund und soll nach ihnen sogar ein differentialdiagnostisches Merkmal der angebornen und der erworbenen Form der Krankheit sein, indem sie bei ersterer fehle, bei letzterer dagegen

stets vorhanden sei. Und auch Dudgeon (zitiert nach Isaac) hat eingehende Untersuchungen über diesen Gegenstand angestellt, fand aber gerade das umgekehrte Verhalten: Erythrocyten Gesunder wurden durch das Serum solcher Kranken agglutiniert.

Mangel an Material hinderte mich, dieses interessante Ergebnis sofort durch weitere Versuche auszubauen, denn infolge der sehr mangelhaften Ausbildung der oberflächlichen Hautvenen bei dem jungen Mädchen und der ausgesprochenen Neigung ihres Blutes zu beschleunigter Gerinnung war die Gewinnung der nötigen Serum- und Erythrocytenquantitäten stets mit großen Schwierigkeiten verbunden. Erst am 30. April bot sich Gelegenheit zu weiteren serologischen Untersuchungen.

Dieselbe Versuchsreihe wurde aufs Neue angesetzt und wieder ergab sich dasselbe Resultat: Agglutination der Blutkörperchen der Patientin durch Normalserum nach 5 Minuten angedeutet, nach 10 Minuten deutlich, nach 15 Minuten sehr stark; alle übrigen Versuche negativ. Nun wurde das Normalserum durch ½stündiges Erhitzen auf 56° inaktiviert. Das so inaktivierte Serum zeigte genau dieselbe Agglutinationskraft wie das unveränderte Normalserum. Wurde das Serum aber einer ¼stündigen fraktionierten Erhitzung auf 70° unterworfen, so hatte es seine agglutinierende Fähigkeit eingebüßt. Dieser Befund war zu erwarten, da die Agglutinine ja thermostabil sind und erst bei Temperaturen von 70° zu Grunde gehen, im Gegensatz zu den Complementen. Agglutinine sind (zitiert nach Rostoski im Handbuch von Mohr-Stähelin) Antikörper, die schon im normalen Serum vorkommen, in nicht allzu starker Verdünnung desselben wirksam und nicht spezifisch sind. Die pathologische Komponente ist also nach diesem Befunde in den Blutkörperchen zu suchen,

die bei familiärem Ikterus offenbar einen Rezeptor besitzen, der normalen Blutkörperchen fehlt und der ihre Verbindung mit der haptophoren Gruppe des Antikörpers veranlaßt, wodurch der zymophoren Gruppe desselben die Möglichkeit gegeben wird, ihre agglutinierende Wirkung auszuüben.

Zur Untersuchung des Blutes von Helene H. auf Haemolysine wurde zunächst nach der Forderung von Pel der DonathLandsteiner'sche Versuch herangezogen, durch den diese Forscher die Anwesenheit von Haemolysinen im Blute Kranker mit paroxysmaler Haemoglobinurie nachgewiesen hatten: Von einer 5%-igen Aufschwemmung gewaschener roter Blutkörperchen in physiologischer Na-Cl-Lösung wurden je 0,05 ccm in je 1,0 ccm Serum gebracht. Zur Ausführung des Versuchs wurden Serum bezw. Blutkörperchen von der Patientin mit familiärem Ikterus und von zwei normalen, gesunden Individuen (St. und W.) benutzt und diese Substanzen in den oben angegebenen Mischungsverhältnissen, in folgenden Kombinationen und mit folgendem Resultat zusammengebracht:

Tabelle V.

1.	Blutk. v. Helene H	+	Serum v. Helene H.	Keine Haemolyse.
2.	Blutk. von W.	+	Serum v. Helene H.	Keine Haemolyse.
3.	Blutk. v. Helene H.	+	Serum von W.	Deutliche, nicht ganz vollständig. Haemolyse
4.	Blutk. von W.	+	Serum von St.	Keine Haemolyse.
5.	Blutk. von St.	+	Serum von W.	Keine Haemolyse.

Es ergab sich also ein dem Agglutinationsergebnis genau analoges Resultat: Normalserum übte auf die Blutkörperchen bei familiärem Ikterus eine haemolysierende Wirkung aus, ein Befund, der auch schon in der Kasuistik zu finden ist: Mosse erwähnt, daß die Erythrocyten seines Falles durch das Serum eines gesunden Menschen „partiell haemolysiert wurden" und Micheli gibt an, daß die roten Blutkörperchen seines Patienten vom Serum Normaler gelöst wurden, „von inaktiviertem Serum nicht."

Auch diese letztere Angabe konnte ich beim vorliegenden Falle bestätigen. $^1/_2$ Stunde lang auf 56^0 erhitztes Normalserum brachte die Erythrocyten von Helene H. nicht zur Auflösung, wurde dies inaktivierte Serum aber durch Zusatz von Complement (Meerschweinchenserum) reaktiviert, so trat wieder Haemolyse der Erythrocyten der Patientin ein.

Auch diese Befunde sprachen für eine pathologische Veränderung der Erythrocyten bei familiärem Ikterus in dem Sinne, daß ihnen ein Rezepter eigen ist, der normalen Erythrocyten fehlt und der ihre Auflösung ermöglicht. Daraus ergab sich ohne Weiteres die Frage weshalb wohl nur fremdes, normales, und nicht auch das eigene Serum der Patientin eine haemolysierende Einwirkung auf ihre Erythrocyten entfalte? Der Grund dieser Erscheinung liegt m. E. darin, daß das Serum bei familiärem Ikterus offenbar complementarm ist, denn brachte ich die Blutkörperchen von Helene H. mit ihrem eigenen Serum zusammen und setzte Meerschweinchenserum als Complement hinzu, so trat deutliche Haemolyse ein!

Dies Resultat stimmt mit den Befunden von Lüdke überein, der ebenfalls bei zwei von seinen vier Fällen „in bestimmten Perioden" Autolysine im Se-

rum nachweisen konnte, über die Methodik aber ausdrücklich schreibt: „Der Nachweis von Autolysinen war in vitro durch Mischung von klar zentrifugiertem Serum in abfallenden Mengen mit den sorgfältig gewaschenen Blutkörperchen der Patientin und Complementzusatz zu erbringen.“ Also auch Lüdke konnte offenbar erst durch Complementzusatz das Serum zur Entfaltung autohaemolytischer Eigenschaften bringen.

Mit dieser Theorie von der Complementarmut des Serums bei familiärem Ikterus stimmt auch die Tatsache gut überein, daß bei der Ausführung der Wassermannschen Reaktion sich das Serum meiner Patientin einmal als autotrop erwies. Ich erkläre mir dieses Phaenomen so, daß das Serum infolge seiner Complementarmut erhöhte Neigung hatte, das sich ihm bei diesem Versuch bietende (Meerschweinchen-)Complement an sich zu ziehen, sich mit ihm zu verbinden und so auch schon ohne Antigenzusatz die Haemolyse zu hemmen.

Ein normaler Complementgehalt des Serums bei familiärem Ikterus wäre auch durchaus dysteleologisch, da die entsprechenden Erythrocyten ja, wie wir gesehen haben, durch den Besitz eines Rezeptors, der sie haemolytischen Einflüssen leichter zugänglich macht als normale Blutkörperchen, schon in pathologischem Sinne verändert sind. Wären diese „anfälligen“ Erythrocyten in vivo dauernd der Einwirkung eines mit allem haemolytischen Eigenschaften ausgestatteten Serums ausgesetzt, so würde zweifellos eine schwere Schädigung des betreffenden Individuums die Folge und dieses kaum lebensfähig sein. Lüdke erklärt das Ausbleiben dieser deletären Folge so: „Es lassen sich somit Autolysine im Serum von haemolytischem Ikterus nachweisen. Wenn ihr Nachweis nicht regelmäßig gelingt, so kann die Ursache darin liegen, daß ihre Konzen-

tration im Serum nur gering ist, daß zudem der Organismus auf die lytischen Stoffe mit der Produktion von Antilysinen antwortet und nur im Verlauf der ikterisch-anaemischen Krisen die Bildung von Lysinen die der Antilysine übertrifft." Zum mindesten für die erste der beiden Komponenten, die „geringe Konzentration der lytischen Substanzen im Serum," sprechen jedenfalls die im Vorstehenden geschilderten Befunde.

Eine erneute Nachprüfung dieser Ergebnisse fand am 17. Mai statt. Es wurden folgende Versuchsreihen angesetzt:

1. Blutkörperchen von Helene H. + Serum von Helene H. in verschiedenen Quantitäten:

a) 0,5 ccm 5%ige Blk.
1,0 „ Serum.
b) 0,05 „ 5%iger Blk.
1,0 „ Serum.
c) 0,05 „ 5%iger Blk.
0,5 „ Serum.

2. Blutkörperchen von Helene H. + Serum von Helene H. + Meerschweinchenserum in verschiedenen Quantitäten:

a) 0,5 ccm 5%iger Blk.
1,0 „ Serum
1,0 „ Meerschweinchenserum.
b) 0,05 „ 5%iger Blk.
1,0 „ Serum
1,0 „ Meerschweinchenserum.
c) 0,5 „ 5%iger Blk.
0,5 „ Serum
0,5 „ Meerschweinchenserum.

3. Blutkörperchen von Helene H. + Normalserum in verschiedenen Quantitäten:

a) 0,05 ccm 5%iger Blk.
1,0 „ Normalserum.
b) 0,5 „ 5%iger Blk.
1,0 „ Normalserum.
c) 0,05 „ 5%iger Blk.
1,0 „ 10%iges Normalserum.
d) 0,5 „ 5%iger Blk.
1,0 „ 10%iges Normalserum.
e) 0,05 „ 5%iger Blk.
1,0 „ 20%iges Normalserum.
f) 0,5 „ 5%iger Blk.
1,0 „ 20%iges Normalserum.

4. Normalblutkörperchen + Serum von Helene H. in verschiedenen Quantitäten:

a) 0,05 ccm 5%iger Blk.
1,0 „ Serum H.
b) 0,5 „ 5%iger Blk.
1,0 „ Serum H.

5. Normalblutkörperchen + Serum von Helene H. + Meerschweinchenserum in verschiedenen Quantitäten:

a) 0,05 ccm 5%iger Blk.
1,0 „ Serum H.
1,0 „ Meerschweinchenserum.
b) 0,5 „ 5%iger Blk.
1,0 „ Serum H.
1,0 „ Meerschweinchenserum.

Diese Mischungen wurden in üblicher Weise der Brutschranktemperatur ausgesetzt und das Resultat nach 2 Stunden abgelesen. Analog den Resultaten der letzten Untersuchung stand zu erwarten, daß die Glieder der Versuchsreihen 2. und 3. wenigstens zum Teil

positiv, die übrigen negativ ausfallen würden. Es ergab sich aber das zunächst überraschende Resultat, daß sämtliche Ansätze negativ ausfielen, in keinem einzigen der 16 Gläser trat Haemolyse ein. Da ich zunächst an irgend einen technischen Fehler dachte, setzte ich die ganze Reihe unter Benutzung eines anderen Normalserum bezw. anderer Normalblutkörperchen erneut an und wieder blieb die Haemolyse in allen 16 Röhrchen aus. Auch nachdem sie 24 Stunden bei Zimmertemperatur gestanden hatten, war nirgends Haemolyse eingetreten. Ein analog den früheren angesetzter Agglutinationsversuch ergab ein entsprechendes Resultat: Die roten Blutkörperchen von Helene H. wurden im Gegensatz zu früher jetzt nicht durch das Serum verschiedener normaler Individuen agglutiniert.

Wie war diese auffällige Differenz des Verhaltens von Erythrocyten bezw. Serum von Helene H. in verschiedenen Zeiten zu erklären? Die Befunde waren m. E. nur so zu deuten, daß den Blutkörperchen jetzt der Rezeptor fehlte, den sie früher besessen hatten, während umgekehrt das Serum jetzt einen normalen Complementgehalt aufwies. Die erstere Hypothese, das Fehlen des Rezeptors an den Blutkörperchen, wird durch den negativen Ausfall der Versuche 2. und 3. bewiesen, in denen sie Einflüssen von Substanzen ausgesetzt waren (Normalserum bezw. eigenes Serum + Complement), die sie früher, am 30. April, zur Haemolyse gebracht hatten. Es blieb also noch der jetzt normale Complementgehalt des Serums zu beweisen und das geschah durch Ansatz des sog. „Wassermann'schen Vorversuchs" in verschiedenen Modifikationen. Das dazu benötigte haemolytische System sowie das Meerschweinchenserum stellte mir Herr Oberarzt Schmitz von der bakteriologischen Untersuchungsanstalt des Stadtkrankenhauses

Friedrichstadt in liebenswürdigster Weise zur Verfügung, wofür ich ihm auch noch an dieser Stelle meinen aufrichtigsten Dank aussprechen möchte. Das haemolytische System war (im Krankenhaus Friedrichstadt) durch folgende Kontrollen vorher geprüft worden:

1. Kontrolle des Na-Cl auf Haemolyse:
   2,0 ccm 0,85% Na-Cl + 0,5 ccm 5% Hammelblutkörp.
2. Kontrolle des Complements auf Haemolyse:
   1,5 ccm 0,85 % Na-Cl + 0,5 ccm Complement (1 : 10) + 0,5 ccm 5% Hammelblk.
3. Kontrolle des Ambozeptors auf Haemolyse:
   1,5 ccm 0,85% Na-Cl + 0,5 ccm Ambozeptor (1 : 100) + 0,5 ccm 5% Hammelblk.

Alle drei Kontrollen ergaben ein negatives Resultat und somit Einwandsfreiheit der verwendeten Substanzen.

Der Amozeptor wurde vorher austitriert, der Titer betrug 1 : 2000.

Nun wurden folgende Untersuchungen angesetzt:

1. Haemolytisches System + Meerschweinchenserum als Complement:
   a) 1,0 ccm haemolytisches System
      0,5 „ Meerschweinchenserum
      1,0 „ 0,85 %ige Na-Cl-Lösung.
   b) 2,0 „ haemolytisches System
      0,5 „ Meerschweinchenserum.
2. Haemolytisches System + Normalserum als Compement:
   a) 1,0 ccm haemolytisches System
      0,5 „ Normalserum
      1,0 „ 0,85%iger Na-Cl-Lösung.
   b) 2,0 „ haemolytisches System
      0,5 „ Normalserum.

3. Haemolytisches System + Serum von Helene H. als Complement:

a) 1,0 ccm haemolytisches System
0,5 „ Serum H.
1,0 „ 0,85%iger Na-Cl-Lösung.

b) 2,0 „ haemolytisches System
0,5 „ Serum H.

Resultat: Komplette Haemolyse in allen 6 Versuchen.

Damit war der Beweis geliefert, daß das Serum der Patientin mit familiärem Ikterus jetzt im Gegensatz zu früher einen normalen Compementgehalt aufwies. Der Lücke in meinen Untersuchungen bin ich mir wohl bewußt: über jeden Zweifel erhaben wäre die aus diesen Resultaten gefolgerte Hypothese nur, wenn ich den eben geschilderten „Wassermannschen Vorversuch" auch am 30. April angestellt und das Resultat erhalten hätte, daß sich zu dieser Zeit das Serum der Helene H. nicht alsComplement verwenden ließ, also im Gegensatz zum Meerschweinchenserum und normalem Menschenserum keine Auflösung des haemolytischen Systems herbeiführen konnte. Das ist leider unterblieben, weil mir die Hypothese von der (damaligen) Complementarmut des Serums durch meine Befunde genügend gestützt zu sein schien und ich damals noch keinen Grund zu der Annahme hatte, daß in diesem Zustand so bald eine solche Änderung eintreten sollte. Aber auch ohne dieses Glied in der Versuchskette glaube ich behaupten zu können, daß zwischen Rezeptorengehalt der Blutkörperchen bei familiärem Ikterus einerseits und Complementgehalt des Serums andererseits ein Wechselspiel besteht: zu gewissen Zeiten besitzen die Blutkörperchen einen haemolytischen Rezeptor und werden dann von normalem und — nach Complement-

zusatz! — auch von eigenem Serum haemolysiert bezw. agglutiniert. Dafür ist das eigene Serum dann complementarm. Zu anderen Zeiten fehlt den Blutkörperchen der spezifische Rezeptor, sie unterscheiden sich in dieser Hinsicht dann nicht von Normalblutkörperchen und werden dann weder von Normalserum noch vom eigenen Serum haemolysiert bezw. agglutiniert. Dafür weist das Serum dann normalen Complementgehalt auf.

Ich erinnere daran, daß auch Lüdke (s. pag. 51) ausdrücklich bemerkt, daß nur „in bestimmten Perioden" Autolysine im Serum bei familiärem Ikterus nachweisbar sind. Nach ihm fallen diese Perioden mit den Zeiten ikterisch-anaemischer Krisen zusammen. Davon war im vorliegenden Falle nichts zu bemerken. Meine Patientin befand sich zu der betreffenden Zeit (Ende April) bei bestem Wohlbefinden, steigendem Haemoglobin- und steigendem Erythrocytengehalt und es fragt sich, ob danach nicht vielleicht diese sogenannten Krisen auch sozusagen latent verlaufen können und ohne subjektive Erscheinungen nur durch subtile klinischdiagnostische, serologische Untersuchungsmethoden ans Tageslicht gelangen. Dafür spricht vielleicht auch die Tatsache, daß die Erythrocyten zu dieser Zeit (29. April) eine ganz besondere hohe Resistenzverminderung gegen hypisotonische Na-Cl-Lösungen aufwiesen. Die Haemolyse begann hier schon bei 0,68% Na-Cl (s. Kurve Tabelle III).

Ob diese beiden Tatsachen wirklich in einem ursächlichen Konnex miteinander stehen oder ob es sich nur um ein zufälliges Zusammentreffen handelt, wage ich natürlich nach dieser einmaligen Beobachtung nicht zu entscheiden. Sollten jedoch andere Untersucher ein gleiches Zusammentreffen finden, so gewönne die An-

nahme eines Kausalnexus dadurch natürlich sehr an Wahrscheinlichkeit und würde dem Symptom der Resistenzverminderung erhöhte Bedeutung verschaffen. Es wäre dieses dann nicht nur, wie ich am Eingang dieses Kapitels erwähnte, ein zwar interessantes, aber mit den Vorgängen im lebenden Körper nicht ohne weiteres identifizierbares Symptom, sondern könnte als experimentelles Analogon natürlicher Prozesse gelten, die sich in der Verborgenheit des lebenden Organismus abspielen.

Die sich widersprechenden Angaben in der Literatur, nach denen einige Forscher Lysine im Blute bei familiärem Ikterus gefunden haben, während andere keine solchen nachweisen konnten, finden in der Hypothese, daß sich Blutkörperchen und Serum bei dieser Krankheit zu verschiedenen Zeiten verschieden verhalten, eine ungezwungene Erklärung: Je nachdem der eine Forscher zufällig zu dieser, der andere zu jener Zeit seine Patienten untersuchte, konnte das Resultat bei den einzelnen Untersuchern sehr wohl ein von dem anderer Untersucher grundverschiedenes sein, Fälle mit negativem Befund hätten vielleicht, zu anderen, geeigneten Zeiten aufs Neue untersucht, nun positive Resultate ergeben und umgekehrt. Da wir über die in Betracht kommenden Zeitperioden hinsichtlich ihrer Dauer und ihres Wechsels noch vollständig im Dunkeln sind, muß das Resultat der Untersuchung vorläufig einem mehr oder weniger glücklichen Zufall überlassen bleiben.

3. Sonstige Blutbefunde.

Der Gehalt des Blutserums an Gallenfarbstoffen bei familiärem Ikterus wurde bereits erörtert und stellt einen bei dieser Krankheit sehr gewöhnlichen, so gut

wie nie fehlenden Befund dar. Aschenheim fand allerdings im Serum seines Falles durch die Jodprobe keinen Gallenfarbstoff.

Das Serum von Helene H. wurde mehrmals auf Vorhandensein von Gallenfarbstoff untersucht und wies jedesmal solchen auf. Zum Nachweis des Bilirubins bediente ich mich des von Pel angegebenen Verfahrens.

Über das Verhalten des Blutdrucks finden sich kaum Angaben in der Literatur. Meines Wissens findet sich eine Angabe darüber nur bei Micheli, der bei seinem Fall eine „leichte Verminderung des Arteriendruckes" fand. Auch im Falle Helene H. war der Blutdruck verhältnismäßig gering und betrug nach RivaRocci 85.

Auch die Frage nach der Gerinnungszeit des Blutes bei familiärem Ikterus scheint die Forscher noch nicht beschäftigt zu haben. Methodische Unteruchungen darüber sind jedenfalls in der Literatur nicht beschrieben und nur bei Aschenheim fand ich bei der Beschreibung des Blutes seines Falles die Angabe: „es gerann schwer."

Zur Untersuchung des Blutes von Helene H. auf Eintritt der Gerinnungszeit bediente ich mich der Methode von Bürker (zitiert nach Sahli) und fand, daß vom Augenblick des Auffangens des Blutstropfens bis zum ersten Gerinnungsanzeichen in 6 Untersuchungen Zeiten von 90, 90, 86, 84, 91 bezw. 88 Sekunden verliefen. Die Durchschnittszahl betrug also 88 Sekunden oder 1 Minute 28 Sekunden, während nach zahlreichen Kontrollen an Gesunden die Durchschnittszahl für den Eintritt der Gerinnung normalen Blutes bei der gleichen Methode mit 2 Minuten 23 Sekunden festgestellt wurde. Es ergab sich also bei meiner Patientin mit familiärem Ikterus eine erhebliche Beschleunigung der Gerinnung, eine Verkürzung der Gerinnungszeit um 55 Sekunden gegen die Norm.

V. Aetiologie und Pathologie.

Über das den familiären Ikterus auslösende Moment herrscht bis heute noch vollkommenes Dunkel. Ein Teil der Forscher erblickt, wie wir gesehen haben, in der Milzveränderung, ein anderer in den Blutveränderungen, eine kleine Minderheit, so vor allem französische Autoren sowie — für die erworbene Form wenigstens — Möller, Claus und Kalberlah und Strauß, in der Leber das primäre Moment, aber die Frage, durch welche Noxe der ganze Symptomenkomplex hervorgerufen wird, hat noch keiner lösen können. In manchen Fällen wurde der Lues eine aetiologische Rolle zugesprochen: Chaufard teilt einen Fall mit, in dem Lues bereits in der dritten Generation festgestellt wurde. Dieselbe Rolle spielt die Lues in den Fällen von Guizetti Die Fälle von Szokalski und Groß sowie der 2. und 3. Fall von Lüdke zeigten positive Wassermann'sche Reaktionen. Die weitaus größte Mehrzahl aller Fälle hatte aber zweifellos keinerlei Beziehung zur Lues und auch in meinem Falle sprach nichts für eine derartige Ätiologie.

Zwar keine ätiologische, aber eine gewisse anamnestische Rolle scheint der Typhus bei familiärem Ikterus zu spielen. Gandy und Brulé (zitiert nach Guizetti) behandelten eine den typischen Symptomenkomplex aufweisende Frau, die an einem atypischen Typhus erkrankte, der in 19 Tagen ad exitum führte. Gilbert und Lereboullet (zitiert nach Möller) konnten ebenfalls in der Anamnese solcher Kranken einigemale Typhus nachweisen und auch Lüdke scheint dieser Zusammenhang aufgefallen zu sein, da er schreibt, daß der Tod meist nicht durch das Grundleiden selber, sondern durch eine mehr zufällige Komplikation, „etwa einen Typhus" oder eine Pneumonie, herbeigeführt zu werden pflegt.

Zur Erweiterung dieser bis jetzt noch recht dürftigen Kasuistik ist es jedenfalls von Interesse, daß nicht nur die von mir beobachtete Patientin als Kind einen zweifellosen Typhus durchgemacht hat, sondern auch ihre ebenfalls familiär-ikterische Mutter an Typhus erkrankt und gestorben ist.

Ob sich die z. Zt. noch sehr vagen, ich möchte fast sagen, gewagten Vermutungen über einen Zusammenhang zwischen Typhus abdominalis und familiärem Ikterus dereinst zu Tatsachen verdichten werden, muß der Zukunft überlassen bleiben.

Auch die pathologische Anatomie hat bisher zur Klärung des Krankheitsbildes keine wesentlichen Beiträge liefern können. Daß ein Hauptgrund dazu in der geringen Anzahl der Fälle liegt, die bisher zur Autopsie gelangten, wurde eingangs schon erwähnt. Eine Zusammenstellung der bis 1912 in Betracht kommenden Fälle findet sich bei Guizetti, der ebenfalls in der Lage war, bei einem seiner Fälle von familiärem Ikterus eine eingehende pathologisch-anatomische Untersuchung der Organe vorzunehmen.

Aus allen diesen Sektionsbefunden geht zunächst einstimmig hervor, daß die Leber keine wesentlichen pathologischen Veränderungen, vor allem nie Cirrhose aufwies. Die Gallengänge waren in allen Fällen normal, wohl aber konnte ab und zu der Befund von Gallensteinen erhoben werden.

Was die Milz anbetrifft, so ergab die mikroskopische Untersuchung derselben ausnahmslos eine starke Hyperaemie der Pulpainterstitien bei verhältnismäßiger Leere der venösen Sinus. Einheitlich betont wird der Blutreichtum des ganzen Organs, während der Befund von Pigment in demselben kein einheitlicher ist. Bei der allseitigen Annahme des massenhaften Erythrocytenzerfalles bei familiärem Ikterus ist natürlich die

Frage nach dem Ort dieses Untergangsprozesses von besonderem Interesse. Soweit dieser Zerfall in der Milz vor sich geht, scheint er sich vor allem in den venösen Sinus abzuspielen. Jedenfalls trifft man dort gewöhnlich ziemlich viele pigmentbeladene Makrophagen. Guizetti fand, daß die Endothelzellen der Venen eine normale Form aufwiesen, gleichzeitig aber so beladen mit Pigment waren, daß zuweilen ihr Kern ganz darunter verschwand. „Daraus geht hervor, daß die Ablagerung des Pigments regelmäßig in den Endothelien des Gefäßnetzes ihren Anfang nimmt. Diese nehmen also einen sehr lebhaften Anteil an dem Prozeß der Haemolyse, scheinbar mehr als jedes andere Milzelement."

In dem zweiten Fall von Guizetti und bei Oettinger fanden sich auch anaemische Infarkte in der Milz.

In den Fällen, in denen das Knochenmark untersucht worden war, ergab sich ausnahmslos makroskopisch eine Umwandlung in rotes, embryonales Mark und mikroskopisch eine lebhafte Neubildung von roten Blutkörperchen mit zahlreichen Myelocyten.

In den Nieren fand Minkowski eisenhaltiges Pigment in solcher Menge, daß er aus der Asche einer Niere etwa ½ Gramm reinen Eisens darstellen konnte. Ein derartig hoher Eisengehalt der Nieren ist in den späteren Sektionen nicht wieder gefunden worden, in der Hälfte der Fälle war es spärlicher vorhanden, in der anderen Hälfte fehlte es ganz.

Wenn nun auch der Beitrag, den ich zu diesen wenigen Sektionsbefunden neu zu liefern in der Lage bin, insofern ein dürftiger ist, als nur die makroskopischen Resultate der Autopsie von Ida H. vorliegen, so glaube ich doch aus der Seltenheit autoptischer Befunde bei familiärem Ikterus die Berechtigung ableiten zu dürfen, das Vorliegende zu veröffentlichen.

Abgesehen von den für das behandelte Thema weniger wesentlichen Veränderungen, die ihre Ursache in hypostatisch-pneumonischen und typhösen Prozessen haben, weist der Fall Ida H. anaemische Infarkte der Milz, Hyperaemie von Milz und Leber, Milzverwachsungen mit der Nachbarschaft und das Freisein der Leber von cirrhotischen Veränderungen auf. Als wesentlichstes Moment kommt aber der abnorm reichliche Befund von Gallensteinen in Betracht, die die Gallenblase völlig erfüllten.

Daß im Verlauf des Leidens nicht selten schmerzhafte Zustände auftreten, deren subjektive Symptome den Exazerbationen bei Cholelithiasis außerordentlich ähnlich sind, ist eine häufig gemachte Beobachtung (Lindbom, Eppinger, Strauß, Guizetti u. a.) Nach Pel sind diese Schmerzattacken „vielleicht durch die Anwesenheit von Pigmentsteinen oder eingedickter Galle (boue biliaire) in der Gallenblase bedingt", während andere Autoren, wie Lindbom und Eppinger, diese Koliken durch eine Steigerung des haemolytischen Prozesses erklären. Der so häufig erhobene autoptische Befund von Gallensteinen spricht aber m. E. sehr dafür, daß diese Schmerzanfälle ihre Grundlage in der tatsächlichen Anwesenheit von Gallensteinen in der Gallenblase haben. Vielleicht gehen beide Prozesse Hand in Hand. Ich erinnere daran, daß in der Anamnese von Helene H. auch einmal eine Periode auftaucht (s. pag. 13), in der ein solcher Schmerzanfall nach allmählich erfolgender Steigerung von plötzlich einsetzendem intensivstem Ikterus abgelöst wurde, der mit völliger Acholie des Stuhls und Dunkelfärbung des Urins einherging. Vermutlich ist diese Erscheinung folgendermaßen zu erklären: Eine Periode starker Steigerung der haemolytischen Prozesse führte zu einem außergewöhnlich gesteigerten Angebot von Pigment an die Leber.

Während diese — unter steigenden Schmerzen — allmählich sozusagen insuffizient wurde, führte die damit einhergehende Pleiochromie zur Verdickung des Inhalts der Gallenblase, vielleicht sogar zur Konkrementbildung in derselben, bis endlich der mechanische Abfluß ganz gehindert wurde. Dies führte zu einer sozusagen explosiven Entladung der Leber von Gallenfarbstoff nach der Seite der Blutbahn hin, es trat intensivster Ikterus auf, die „Bilirubinschwelle" des Nierenfilters wurde überschritten und es erschien reichlich Gallenfarbstoff im Urin, während in den Darm natürlich jetzt keine Galle eintreten konnte, sodaß die „kalkweiße" Farbe der Faezes resultierte. Mit der allmählich erfolgenden Lösung des mechanischen Gallenabfluß-hindernisses gingen diese Erscheinungen dann allmählich an Intensität zurück, bis sich der für die Patientin „normale" Zustand des leichten Ikterus mit normaler Färbung von Stuhl und Urin wieder einstellte.

VI. Therapie.

Bei der meist ausgesprochen gutartigen Natur des in Rede stehenden Leidens ist die Frage seiner therapeutischen Beeinflussbarkeit keine sehr dringende. Höchstens die Anaemie erfordert unter Umständen eine Behandlung, die nach der Forderung von Parkes-Weber und Dorner in der Darreichung von Eisenpräparaten besteht. In einem anderen Falle erzielte Parkes-Weber (zitiert nach Isaac) eine hochgradige Besserung des sehr bedrohlichen Zustandes durch Arseninjektionen. Mosse und Lichtwitz geben an, daß Röntgenbestrahlung keinen Einfluß auf den Milztumor ausübte und Groß erreichte bei seinem Fall, bei dem allerdings hereditäre Lues mit im Spiele war, eine bedeutende Besserung und sogar Erhöhung der Resistenzfähigkeit der Erythrocyten durch eine spezifische antiluetische Kur.

Eine hervorragende therapeutische Rolle jedoch spielt neuerdings die operative Entfernung der Milz. Über Ausführung der Splenektomie berichten Faber, Eppinger, Nobel, Roth, Jacobsthal und Römer, Graf und Micheli und betonen übereinstimmend den teilweise überraschend guten therapeutischen Erfolg. Daß die Splenektomie wirklich eine tiefgreifende therapeutische Beeinflussung des Organismus darstellt, geht daraus hervor, daß in verschiedenen dieser Fälle (Jacobsthal und Römer, Micheli) nach der Operation nicht nur die grob klinischen objektiven und die subjektiven Symptome verschwunden waren, sondern auch die herabgesetzte Erythrocytenresistenz einer normalen Platz gemacht hatte. In anderen Fällen, so bei Roth, brachte der Eingriff zwar die Anaemie, nicht aber die Zeichen pathologischer Blutregeneration und die Resistenzherabsetzung der Erythrocyten zum Verschwinden.

Bei meiner Patientin bot die durchaus gutartige Natur des Leidens keinerlei Indikation zur Vornahme der doch immerhin nicht ganz gefahrlosen operativen Entfernung der Milz. Ich habe daher auch von jedem dahingehenden Vorschlag abgesehen, und mich damit begnügt, die Anaemie durch Darreichung von Chinin-Eisen-Arsenpillen zu beheben. Daß diese Therapie nicht ganz ohne Erfolg war, zeigt ein Vergleich zwischen dem Aufnahme- und dem Abgangsbefund: Die Patientin trat in Behandlung mit einem Haemoglobingehalt von 55% und einer Erythorcytenzahl von 2 180 000 im ccm und verließ das Krankenhaus nach 8 Wochen bei bestem Wohlbefinden mit 68% Haemoglobin und 3 365 000 Erythrocyten.

Zum Schluß meiner Arbeit erlaube ich mir noch, Herrn Medizinalrat Prof. Dr. Rostoski für die Überlassung des Themas und für die freundliche Unterstützung bei seiner Bearbeitung sowie Herrn Professor Dr. Morawitz für die Übernahme des Referates meinen aufrichtigsten Dank abzustatten.

Literatur.

1. Aschenheim: Über familiären haemolytischen Ikterus. Münch. med. Wochenschr. 1910, Nr. 24, p. 1282.
2. Askanazy: Über die Körnung der roten Blutkörperchen bei anaemischen Zuständen. Zeitschr. f. klin. Med. 1907, Bd. 64, p. 288.
3. Beckmann: Über Isolysine und Autolysine bei haemolytischem Ikterus. Deutsch. Arch. f. klin. Med. 1918, Bd. 126, Heft 3/4, p. 305.
4. Benjamin und Sluka: Über eine chronische, mit Ikterus einhergehende Erkrankung des Blutes. Berl. klin. Wochenschrift 1907, Nr. 34, p. 1065.
5. Bettmann: Über eine besondere Form des chronischen Ikterus. Münch. med. Wochenschr. 1900, Nr. 23.
6. Bittdorf: Zur Pathogenese des haemolytischen Ikterus. Med. Klinik 1914, Nr. 25, p. 1078.
7. Claus und Kalberlah: Über chronischen Ikterus. Berl. klin. Wochenschr. 1907, Nr. 46, p. 1471.
8. Curschmann: Über seltene Formen der pluriglandulären endokrinen Insuffienz (mit Xanthosis, familiärem Ikterus, hypothyreogenem Oedem). Zeitschr. f. klin. Med. 1919, Bd. 87, Hft. 1/2, p. 19.
9. Donath und Landsteiner: Über paroxysmale Haemoglobinurie. Zeitschr. f. klin. Med. 1906, Bd. 58, p. 173.
10. Donath und Landsteiner: Über paroxysmale Haemoglobinurie. Münch. med. Wochenschr. 1904, Nr. 36, p. 1590.
11. Eppinger: Münch. med. Wochenschr. 1914, Nr. 1, p. 51.
12. Eppinger: Med. Klinik 1914, Nr. 26, p. 112.2
13. Faber: Der chronische haemolytische Ikterus. Hospitalstidende 1915, Nr. 24.
14. Ferrata: Über die klinische und morphologische Bedeutung der vitalfärbbaren Substanz und die basophile Punktierung der Erythrocyten. Folia haematol. Archiv, 1910, Bd. 9, Hft. 2, p. 253.

15. Ferrata und Boselli: Über die basophilen Substanzen, welche in den Erythroblasten und Erythrocyten im frischen und im fixierten Trockenpräparat enthalten sind. Folia haematol. Archiv, 1910, Bd. 10, Hft. 3, p. 451.
16. Graf: Zur chirurgischen Therapie des haemolytischen Ikterus. Deutsche Zeitschr. f. Chirurgie Bd. 130, p. 462.
17. Groß: Demonstration eines Falles von chronischem familiärem Ikterus. Deutsche med. Wochenschr. 1916, Nr. 9, p. 286.
18. Guizetti: Haemolytischer kongenitaler Ikterus. Ziegler's Beiträge zur pathol. Anatomie und allgem. Pathologie 1912, Bd. 52, p. 15.
19. Hertz: Beziehungen der vital-färbbaren Granularsubstanz der roten Blutkörperchen zu der sogen. basophilen Punktierung derselben. Folia haematol. Archiv 1910, Bd. 9, Hft 2, p 293
20 Hertz: Die vital-färbbare Granularsubstanz der roten Blutkörperchen. Ihre Natur und Beziehungen zu der sogen. basophilen Punktierung
Folia haematol. Archiv 1910, Bd. 10, Hft. 3, p. 419.
21. Holland: Zwei Fälle von familiärem haemolytischem Ikterus ohne typische Veränderungen des Blutes. Zeitschr. f. klin. Medizin 1919, Bd. 87, Hft. 1/2, p. 72.
22. Huber: Über die Blutveränderungen bei Ikterus haemolyticus. Berl. klin. Wochenschr. 1913, Nr. 15, p. 681.
23. Isaac: Über die „Resistenz" der roten Blutkörperchen und die Bedeutung von Resistenzverschiebungen als Grundlage klinischer Bilder. Schmidt's Jahrbücher d. in- und ausländ. ges. Med. 1911, Bd. 310, Heft 2, p. 113.
24. Jacobsthal und Römer: Über Befunde bei haemolytischem Ikterus. Münch. med. Wochenschr. 1913, Nr. 51, p. 2860.
25. Kahn: Über haemolytischen Ikterus. Münch. med Wochenschr. 1913, Nr. 10, p. 558.
26. v. Krannhals: Über kongenitalen Ikterus mit chronischem Milztumor. Deutsch. Arch. f. klin. Med. 1904, Bd. 81, Hft. 5/6, p. 596.
27. Lichtwitz: Über chronischen acholurischen Ikterus mit chronischer Splenomegalie. Deutsch. Arch. f. klin. Med. 1912, Bd. 106, Hft. 5/6, p. 545.
28. Lindbom: Beitrag zur Kenntnis des haemolytischen Ikterus. Hygiea (Stockholm) 1914, Nr. 6 und 7.

29. Lommel: Über die sogenannte „Banti'sche Krankheit" und den haemolytischen Ikterus. Deutsch. Arch. f. klin. Med. 1913, Bd. 109, Hft. 1/2, p. 174.
30. Lüdke: Klinische und experimentelle Untersuchungen über den haemolytischen Ikterus. Med. Klinik 1914, Nr. 25, p. 1078.
31. Lüdke: Klinische und experiemtelle Untersuchungen über den haemolytischen Ikterus. (Ausführliche Arbeit). Münch. med. Wochenschr. 1918, Nr. 40, p. 1098.
32. Maliva: Der kongenitale familiäre Ikterus. Deutsche med. Wochenschr. 1913, Ner. 4, p. 154.
33. Micheli: Unmittelbare Effekte der Splenektomie bei einem Fall von erworbenem haemolytischen splenomegalischem Ikterus (Typus Hayem-Widal). Wiener klin. Wochenschr. 1911, Nr. 36, p. 1269.
34. Minkowski: Über eine eigentümliche hereditäre Form von Splenomegalie mit chronischem Ikterus. Verhandlungen des XVIII. Kongresses für innere Medizin, Wiesbaden, 1900.
35. Möller: Über chronischen acholurischen Ikterus mit Splenomegalie. (Ausführliche Arbeit). Berl. klin. Wochenschr. 1908, Nr. 36, p. 1639.
36. Möller: Chronischer familiärer haemolytischer Ikterus mit Milztumor. Deutsche med. Wochenschr. 1914, Nr. 2, p. 101.
37. Mosse: Familiärer haemolytischer Ikterus. Berl. klin. Wochenschr. 1912, Nr. 38, p. 1795.
38. Mosse: Zur Frage des haemolytischen Ikterus. Berl. klin. Wochenschr. 1913, Nr. 15, p. 684.
39. Naegeli: Blutkrankheiten und Blutdiagnostik. Leipzig 1912.
40. Nobel: Demonstration eines Falles von haemolytischem Ikterus. Münch. Wochenschr. 1914, Nr. 21, p. 1203.
41. Oettinger, Bouvoisin und Fliessinger: siehe Guizetti.
42. Pappenheim: Inaug.-Dissert., Berlin 1895, p. 59.
43. Pappenheim: Einige Bemerkungen über Methoden und Ergebnisse der sog. Vitalfärbung in den Erythrocyten. Folia haematol. Suppl. 1907, Bd. 4, Hft. 1, p. 46.
44. Parkes-Weber und Dorner: Vier Fälle von kongenitalem acholurischen Ikterus in einer Familie. Folia haematol. Archiv 1910, Bd. 9, Hft. 3, p. 518.

45. Pel: Über familiärem haemolytischen Ikterus nebst einigen Bemerkungen über das Vorkommen von Gallenfarbstoffen im Blut und im Harn. Deutsch. Arch. f. klin. Med. 1912, Bd. 106, Hft. 3/4, p. 239.
46. Pick: Über hereditären Ikterus. Wiener klin. Wochenschr. 1903, Nr. 17, p. 493.
47. Roth: Über die haemolytische Anaemie. (Ausführliche Arbeit). Deutsch. Arch. f. klin. Med. 1912, Bd. 106, Hft. 1/2, p. 137.
48. Roth: Der angeborene haemolytische Ikterus. Korrespondenzblatt f. Schweizer Ärzte 1913, Nr. 22 und 23. Ref. in der Münchn. med. Wochenschr. 1913, Nr. 27, p. 1507.
49. Rostoski: Immunität. Handbuch der inneren Med. v. Mohr-Staehelin, Berl. 1911, p. 19.
50. Sahli: Lehrbuch der klinischen Untersuchungsmethoden, Leipzig und Wien 1914, p. 282.
51. Saupe: Über Urobilinogen und sein Vorkommen, insbesondere bei Malaria. Inaug.-Dissert., Dresden 1918.
52. Schillings: Über die Polychromophilie und verwandte Zustände. Folia haematol. Archiv 1911, Bd. 11, Hft. 2, p. 327.
53. Strauß: Über erworbene Formen des chronischen acholurischen Ikterus mit Splenomegalie. Berl. klin. Wochenschr. 1906, Nr. 50, p. 1590.
54. Szokalski: Die haemolytische Gelbsucht im Lichte der neuesten Forschungen. Zeitschr. f. klin. Med. 1916, Bd. 83, Heft 3/4, p. 218.
55. Tilleston und Griffin: siehe Guizetti.
56. Vaquet: siehe Guizetti.

Lebenslauf.

Ich, Otto Carl Joseph Cecil Stoerk, bin geboren in Greifswald am 16. August 1886 als Sohn des ordentlichen, öffentlichen Professors der Rechte an der Universität Greifswals Felix Stoerk und seiner Frau Natalie, geb. Giotti, besuchte zunächst die Vorschule und von Ostern 1896 bis Ostern 1903 das Gymnasium zu Greifswald, von Ostern 1903 bis Michaelis 1903 das Gymnasium zu Eberswalde und von Micheali 1903 bis Ostern 1907 das Gymnasium zu Gartz a. d. Oder, das ich mit dem Zeugnis der Reife verließ. Dann wandte ich mich dem Studium der Rechte zu und zwar im Sommersemester 1907 in Berlin, im Wintersemester 1907/08 in Leipzig und vom Sommersemester 1908 ab in Greifswald, wo ich bis zur Beendigung meiner Studienzeit verblieb. Vom Sommersemester 1909 ab wandte ich mich dem Studium der Medizin zu und bestand in Greifswald im Sommer 1911 die ärztliche Vorprüfung und am 8. August 1914 die ärztliche Notprüfung. Dann war ich von August 1914 bis Dezember 1918 im Felde und zwar zuerst als Unterarzt im Feldlazarett 9 des II. Armeekorps, von März 1915 bis Januar 1918 als Bataillonsarzt des II. Batl. Garde-Füsilier-Regiments unter Beförderung zum Assistenz- und dann zum Oberarzt und von Januar 1918 ab im Feldlazarett 35. Nach meiner Entlassung aus dem Heeresdienst trat ich im Januar 1919 eine Stelle als Volontär-Assistent an der inneren Abteilung des Dresdener Stadtkrankenhauses Johannstadt an.

Meine akademischen Lehrer waren:

1. in der inneren Medizin, Kinderheilkunde und Pharmakologie: Steyrer, Morawitz, Peiper, H. Schulz;
2. in der Chirurgie: Pels Leusden.
3. in der Frauenheilkunde: Kroemer;
4. in der Augenheilkunde: Römer;
5. in der Nasen-, Hals- und Ohrenheilkunde: Lange, Wagener;
6. in der Psychiatrie: Schröder;
7. in der Hygiene: Loeffler;
8. in der Pathologie: Grawitz;
9. in der Anatomie: Kallius;
10. in der Physiologie: Bleibtreu;
11. in der Chemie, Physik, Zoologie, Botanik: v. Auwers, Mie, Müller, Schütt.